

# Hemochromatóza

**Hereditární hemochromatóza** (také **genetická hemochromatóza**, zkr. **HH** či **GH**) je nejčastější monogenně přenášené onemocnění vůbec, které se projeví po dlouholetém trvání choroby (40 let a více). Vyskytuje se s incidencí 2–5/1 000 obyvatel, kdy incidence heterozygotů pro tuto chorobu je 1:10.

Podstatou hemochromatózy je **porucha genu HFE** na 6. chromozomu, která vede k **nadměrnému strádání železa** v hepatocytech. Železo se nadměrně resorbuje v duodenu. Onemocnění je autosomálně recesivní s neúplnou penetrancí. Nadbytek železa je samozřejmě **toxický**, protože dochází na podkladě Fentonovy reakce k vyšší produkci **hydroxylového radikálu**, který destruuje buňky a buněčné struktury. Typicky se železo ukládá nejdříve do hepatocytů, následně žlučových, Kupfferových buněk a makrofágů, kde hlavní a nejzávažnější manifestací onemocnění je rozvoj jaterní cirhózy s možným vznikem a rozvojem hepatocelulárního karcinomu. Dalšími orgány poškozenými při hemochromatóze jsou myokard, pankreas, klouby a varlata. Známý dle definice je tzv. **bronzový diabetes**, který vzniká na podkladě destrukce pankreatu, respektive Langerhansových ostrůvků, a neschopnosti produkce insulinu.

## Diagnostika

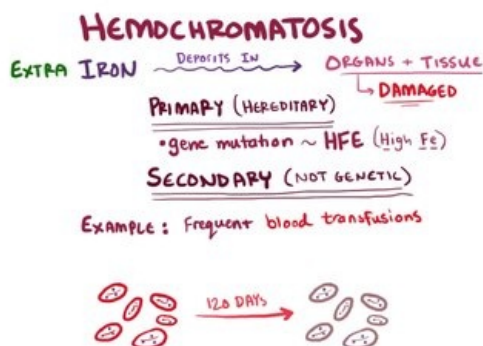
- Pacient bude mít typicky zvýšené hodnoty železa, sérového ferritinu a zvětšenou saturaci transferinu (80–90 %).
- Zvýšené hodnoty ALT, AST.
- Proloužení protrombinového času.

## Vyšetření

- USG jater;
- biopsie jater;
- genetické vyšetření.

## Klinické znaky

- Hepatomegalie (díky velkému množství zásobního ferritinu);
- projevy jaterní cirhózy;
- bolesti kloubů;
- kardiomegalie;
- insulinová rezistence (DM);
- hepatocelulární karcinom.

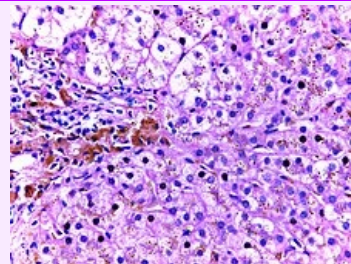


Video v angličtině, definice, patogeneze, příznaky, komplikace, léčba.

## Léčba

Nejlepší a zatím jedinou léčbou je **venepunkce** (pouštění žilou), která vede alespoň k utlumení progresu onemocnění. Ženy jsou při této chorobě mírně chráněny ztrátami krve menstruací, nicméně z dlouhodobého hlediska lepší prognózu nemají.

### Hemochromatóza



Biopsie jater

#### Klinický obraz

- Hepatomegalie;
- projevy jaterní cirhózy;
- bolesti kloubů;
- kardiomegalie;
- insulinová rezistence (DM);
- hepatocelulární karcinom.

#### Příčina

porucha genu HFE na 6. chromozomu

#### Diagnostika

- Zvýšené hodnoty železa, sérového ferritinu, zvětšená saturace transferinu (80–90 %).
- Zvýšené hodnoty ALT, AST.
- Proloužení protrombinového času.

#### Klasifikace a odkazy

- MKN-10** E83.1 (<https://mkn10.uzis.cz/prohlizec/E83.1>)
- MeSH ID** D019190 (<https://www.medvik.cz/bmc/link.do?id=D019190>)
- MedlinePlus** 000327 (<https://medlineplus.gov/ency/article/000327.htm>)
- Medscape** 177216 (<https://emedicine.medscape.com/article/177216-overview>)

# Odkazy

## Související články

- Poruchy metabolismu železa
- Železo

## Externí odkazy

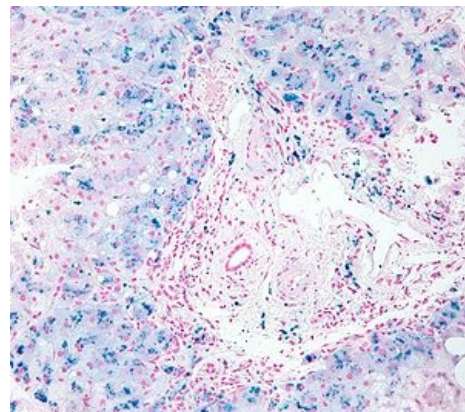
- Doporučený postup ČHS pro diagnostiku a léčbu genetické (hereditární) hemochromatózy (<http://www.ces-hep.cz/file/326/doporuceny-postup-chs-hemochromatoza.pdf>)
- Hemochromatóza genetická na medicabaze.cz ([http://www.medicabaze.cz/index.php?sec=term\\_detail&catId=6&termId=1234&tname=Hemochromat%C3%B3za+genetick%C3%A1](http://www.medicabaze.cz/index.php?sec=term_detail&catId=6&termId=1234&tname=Hemochromat%C3%B3za+genetick%C3%A1))
- Hemochromatóza – video na youtube.com (<https://www.youtube.com/watch?v=iUga3oM65Bc>)

## Zdroj

- Hemochromatóza na Stefajir.cz (<http://www.stefajir.cz/?q=hemochromatoza>)
- Hemochromatoza na vitalion.cz (<https://nemoci.vitalion.cz/hemochromatoza/>)

## Doporučená literatura

- SOBOTKA, Pavel, et al. *Patologická fyziologie : praktikum*. 4. vydání. Praha : Karolinum, 2012. **ISBN 9788024621289**.
- POWELL, Lawrie W, Rebecca C SECKINGTON a Yves DEUGNIER. Haemochromatosis. *The Lancet*. 2016, roč. 10045, vol. 388, s. 706-716, ISSN 0140-6736. DOI: 10.1016/s0140-6736(15)01315-x (<http://dx.doi.org/10.1016%2Fs0140-6736%2815%2901315-x>).



Biopsie jater obarvená berlínskou modří. Depozita železa v hepatocytech jsou znázorněna jako modrá granula.