

Hemangiom

Hemangiom je novotvar vyskytující se v kůži, ale i orgánech. Má vlastní vaskulární strukturu.

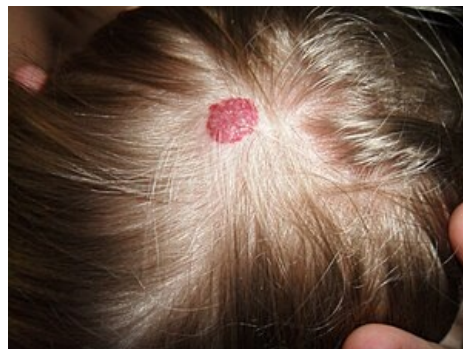Jedná se o benigní, plochý, nad povrch sliznice vyklenující se útvar. Má červenou až červenohnědou barvu. Velikost bývá obvykle několik mm až několik cm. Po zatlačení prstem hemangiom dočasně zbledne.

Výskyt

Vrozené formy se objevují již při narození nebo v brzkém dětství, nemají nádorový charakter, jsou to vývojové vady. U starých lidí se vyskytuje senilní angiom, na rtech vznikají cévní ektázie. Nejčastější lokalizací bývá ret, jazyk, tvářová sliznice nebo patro.

Hemangiomy u dětí

Hemangiomy se mohou vyvinout kdykoli během prvních měsíců života. Jsou přítomné u 10 % dětí v jednom roce věku. Dětské hemangiomy mají tendenci k vymizení – 50 % zanikne do 5 let věku, 90 % do 10 let věku. V místě hemangiomu může následně vzniknout atrofie, teleangiektázie, hypopigmentace či jizva. Mnohočetné kožní hemangiomy mohou být doprovázené hemangiomy jater a trávicího traktu s rizikem obstrukce či krvácení. Vzácně vedou rozsáhlé a mnohočetné hemangiomy k srdečnímu selhání na podkladě velkého srdečního výdeje.^[1]



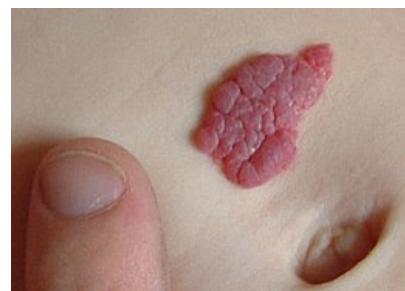Hemangiom na vlasaté části hlavy

Rozdělení

Kapilární hemangiom

Jedná se o nejčastější formu hemangiomu. Mikroskopicky jde o hustě nakupené tenkostěnné kapiláry. Výskyt je nejčastější v kůži, podkoží a na sliznici, kde tvoří červené plošky.

U dětí se vyskytuje ve formě tzv. "jahodového znaménka", **juvenilní hemangiom**, vyvýšený jemně hrbolatý útvar. V dutině ústní se zase můžeme setkat s posttraumatickým útvarem - lobulární kapilárním hemangiomem, neboli pyogenním granulomem.



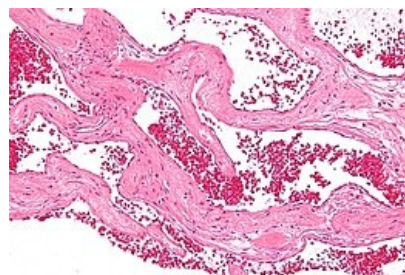
Jahodové znaménko - juvenilní hemangiom.

Kavernózní hemangiom

Tvořený široce dilatovými prostory vyplněné krví, oddělené vazivově endotelovými přepážkami. Mikroskopicky připomíná strukturu kavernózního tělesa penisu. Rizikový je výskyt v játrech, jelikož může být příčinou posttraumatického hemoperitonea. Dále se také může rozvinout **syndrom Kasabach-Merrittové** - krvácivý stav způsobený sekvestrací trombocytů v kavernózních dutinách nádoru a konsumpční koagulopatií.

Racemózní (arteriovenózní) hemangiom

Nejedná se o nádor, jde pouze o cévní malformaci, respektive arteriovenózní zkrat, kterým proudí arteriální krev přímo do žilního řečiště, tudíž může docházet k trofickým změnám dané tkáně. Jedná se o klubka tenkostěnných i tlustostěnných cév oddělených vazivovým stromatem. Klinicky vážný je výskyt v CNS, jelikož ohrožuje jedince intrakraniálním krvácením.



Kavernózní hemangiom jater.

Odkazy

Související články

- Hemangiom jater (preparát)
- Nádory z krevních cév

Reference

1. MCLAUGHLIN, M R, et al. *Newborn Skin: Part II. Birthmarks* [online]. American Family Physician, ©2008. [cit. 2012-09-04]. <<https://www.aafp.org/afp/2008/0101/p56.html>>.

Použitá literatura

- LIŠKA, Karel. *Orofaciální patologie*. 1. vydání. Praha : Avicenum, 1983. 159 s.

Externí odkazy

- Hemangiom (česká wikipedie)
- Hemangioma (anglická wikipedie)



Článek neobsahuje vše, co by měl.

Můžete se přidat k jeho autorům (<https://www.wikiskripta.eu/index.php?title=Hemangiom&action=history>) a jej.

O vhodných změnách se lze poradit v diskusi.