

Granulomatózní plicní procesy

Pojem granulomatóza naznačuje, že do této skupiny patří onemocnění, jehož základním projevem je **granulom**.

Granulomatózy se známou příčinou

Tuberkulóza

Tuberkulóza (TBC) jsou všechny chorobné stavy, jejichž příčinou je *Mycobacterium tuberculosis complex*.

[Podrobnější informace naleznete na stránce Tuberkulóza \(pneumologie\).](#)

Pneumokoniózy

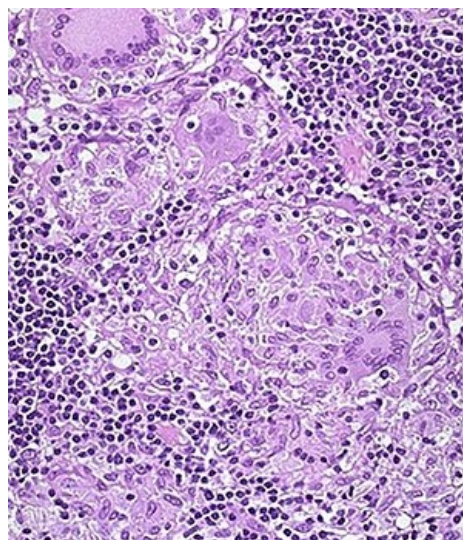
Jsou skupinou onemocnění vznikajících při výkonu profesí z inhalace anorganického prachu. Mezi nejčastější se řadí: silikóza, azbestóza, pneumokonióza uhlokopů, berylióza.

[Podrobnější informace naleznete na stránce Pneumokoniózy.](#)

Exogenní alergická alveolitida

Jiným názvem hypersenzitivní pneumonie nebo také alergická pneumonitida. Je to onemocnění, které se rozvíjí po opakované inhalační expozici organickým antigenům u disponovaného jedince. Projevuje se difúzním poškozením plicního parenchymu.

[Podrobnější informace naleznete na stránce Exogenní alergická alveolitida.](#)



Granulom

Granulomatózy s neznámou příčinou

Sarkoidóza

Sarkoidóza je multisystémové onemocnění z neznámé příčiny. Nejčastěji postihuje lidi v mladém a středním věku. Často se manifestuje bilaterální hilovou lymfadenopatií (BHL), plicními infiltráty, očními a kožními lézemi. Nemoc se nemusí vůbec projevit a může být asymptomatická. Manifestní forma se projeví akutním nebo chronickým syndromem systémové zánětlivé odpovědi s respiračními příznaky. Játra, slezina, lymfatické uzliny, slinné žlázy, srdce, nervový systém, svaly, kosti a další orgány mohou být také postiženy. Diagnóza je stanovena, pokud jsou radiologické nálezy podpořeny histologickým průkazem nekaseifikujících granulomů z epiteloidních buněk. Musí být vyloučeny granulomy ze známých příčin a lokální sarkoidní reakce.

[Podrobnější informace naleznete na stránce Sarkoidóza \(interna\).](#)

Granulomatóza s polyangiitidou

Starším názvem Wegenerova granulomatóza je chronickou granulomatózní nekrotizující vaskulitidou, která **postihuje** nejvíce **dolní cesty dýchací** a **ledviny**. Mohou být zřídka postiženy i jiné orgány jako kůže, klouby, oči, srdce, periferní nervy a CNS.

[Podrobnější informace naleznete na stránce Granulomatóza s polyangiitidou.](#)

Granulomatóza z Langerhansových buněk

Jiným názvem plicní histiocytóza X, toto onemocnění je charakterizované bronchiolocentrickými granulomatózními záněty s tvorbou cystických útvarů a uzlů. Klinickým projevem je hlavně námahová dušnost.

[Podrobnější informace naleznete na stránce Histiocytózy.](#)

Churgův-Straussově syndrom

Toto velmi vzácné onemocnění, které častěji postihuje muže je charakterizované třemi fázemi. V první fázi se onemocnění projevuje alergickou rinitidou s nosními polypy a bronchiálním astmatem. V druhé fázi se vyskytuje eozinofilie v krvi i tkáních, přítomné jsou i eozinofilní plicní infiltráty a pleurální výpotek (exsudát) s vysokým počtem eozinofilů, dále eozinofilní gastroenteritida. Třetí fáze je stádium systémové vaskulitidy s poškozením jednotlivých orgánů.

Odkazy

Související články

- Granulomatózní zánět

Externí odkazy

- Granulom – Wikipedie (<https://cs.wikipedia.org/wiki/Granulom>)

Použitá literatura

- ČEŠKA, Richard a Tomáš ŠTULC, et al. *Interna*. 2. vydání. 2015. 909 s. ISBN 978-80-7387-895-5.