

Granulomatóza s polyangiitidou

Granulomatóza s polyangiitidou (dříve **Wegenerova granulomatóza**^[1]) je nekrotizující vaskulitida malých cév, která postihuje:

- **dýchací ústrojí** tvorbou granulomů,
- **ledviny** nekrotizující glomerulonefritidou.

Klinický obraz

Celkové příznaky

febrilie, úbytek hmotnosti, únava;

ORL oblast

záněty (až nekrotizující) horních cest dýchacích s tvorbou vředů, epistaxe, sinusitida, destrukce nosních chrupavek se vznikem tzv. sedlovitého nosu, subglotické stenózy trachey projevující se stridorem s nebezpečím akutní asfyxie, chronické nosičství *Staphylococcus aureus*;
záněty středouší, převodní poruchy sluchu;

Dolní cesty dýchací

kašel, bolesti na hrudi, hemoptýza z typických nekrotizujících granulomů v bronších;

Ledviny

rychle progredující glomerulonefritida (ANCA-pozitivní glomerulonefritida) s akutně se rozvíjejícím obrazem renální insuficience;

Gastrointestinální trakt

průjmy, enterorhagie, bolesti břicha, endoskopicky prokazatelné hemoragie až ulcerace;

Periferní nervy

mononeuritis multiplex;

Oči

zánět rohovky s tvorbou vředů, nebezpečí slepoty;

Pohybový aparát

artralgie, myalgie, erozivní artritida.

Diagnostika

Laboratorní nález

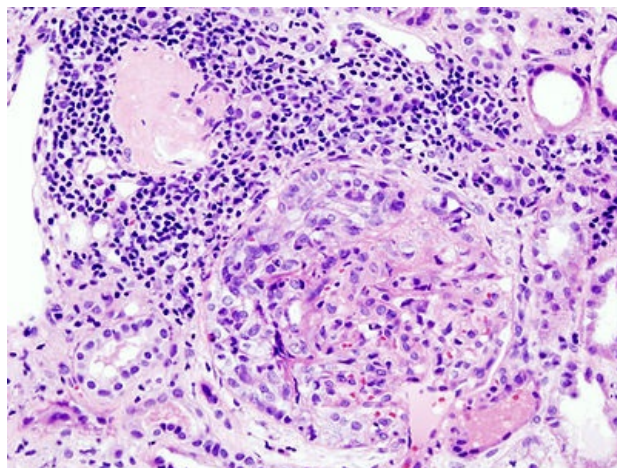
- ↑ PAF, ↑ FW, hypergamaglobulinémie;
- anémie, leukocytóza, trombocytopenie;
- proteinurie, erytrocyturie
- **c-ANCA** protilátky (pozitivita ustupuje se ztátou aktivitou choroby);
- u části pacientů se prokáží **revmatoidní faktory**;
- **granulomatózní zánět** v biotickém vzorku.

RTG plic

- Motýlovité zastření nebo uzlovitá zastínění.

Renální biopsie

- Fokální až fokálně-segmentární glomerulonefritida;
- histologicky někdy průkazná vaskulitida drobných cév.



Glomerulonefritida u ANCA pozitivního pacienta.

Terapie

- Aktivní formy: kombinovaná pulzní léčba methylprednisolonem + cyklofosamidem jako u PAN;
- v případě positivity ANCA protilátek a poškození ledvin nebo při hemoptýze: okamžitá plazmaferéza.

Prognóza

- Závisí na míře poškození ledvin, průměrně pět let přežívá 90 % nemocných;
- neléčené onemocnění má špatnou prognózu: umírá až 70 % pacientů;
- má sklon k *relapsům*, jsou časté, objevují se až u 50 % pacientů i několik let od diagnózy, často ve vazbě na infekci či snížení dávek kortikosteroidů, *velké relapsy* léčíme pulzní aplikací metylprednisonu a cyklofosmidu, *malé relapsy* zvýšením dávky udržovací léčby.

Odkazy

Související články

- Autoimunitní onemocnění
- Glomerulonefritidy
- Rychle progredující glomerulonefritida
- Systémové vaskulitidy

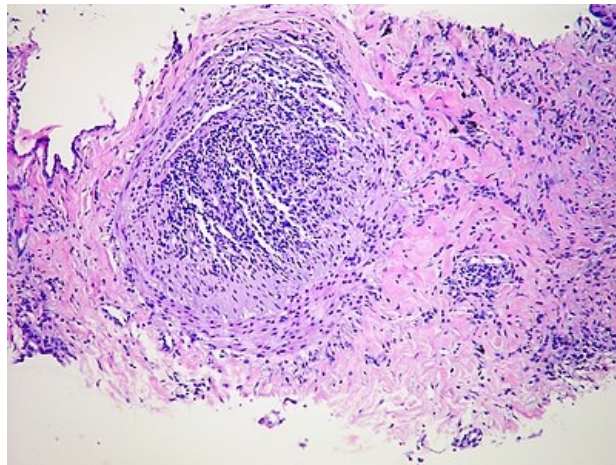
Použitá literatura

- KLENER, P, et al. *Vnitřní lékařství*. 3. vydání. Praha : Galén, 2006. ISBN 80-7262-430-X.

Reference

1. GEETHA, D a A EIRIN, et al. Transplantace ledviny u pacientů s ANCA vaskulitidou. *Postgraduální nefrologie* [online]. 2011, roč. 9, no. 3, s. 46-47, dostupné také z

<http://www.transplant.cz/vzdelavani/2011/2011_03_08.pdf>. sv. Překlad s komentářem. Autor komentáře: Viklický O. ISSN 1214-178X. PMID: 21508899 (<https://www.ncbi.nlm.nih.gov/pubmed/21508899>).DOI: 10.1097/TP.0b013e31821ab9aa (<http://dx.doi.org/10.1097%2FTP.0b013e31821ab9aa>).



Arteritída-granulomatózní zánět a nekróza u pacienta s Wegenerovou granulomatózou