

Goldenharův syndrom

Synonyma: oculoaurikulární syndrom, OAV (oculus, auris, vertebra), okuloaurikulovertebrální dysplázie, facioaurikulovertebrální sekvence (FAV), hemifaciální mikrosomie.

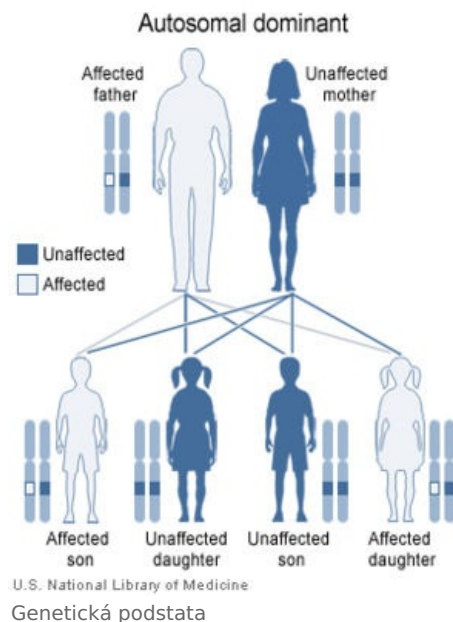
Pojmenován po americkém očním lékaři belgického původu *Mauricovi Goldenharovi*.^[1]

Genetická podstata

- OMIM: 164210 (<http://omim.org/entry/164210>).
- Dědičnost: většina případů je sporadických, popisovaná dědičnost je autozomálně dominantní, dříve popisovány i případy autozomálně recesivní dědičnosti.^[2]

Charakteristické znaky

- mikroftalmie;
- kongenitální katarakta;
- preaurikulární píštěle;
- možná i atrézie ušního vchodu;
- jednostranná hypoplázie obličeje;
- makrostomie;
- anomální postavení zubů;
- celkové zaostání v psychickém vývoji;
- anomálie žeber a obratlů.



Odkazy

Reference

1. ENERSEN, Ole Daniel. *Whonamedit - Maurice Goldenhar* [online]. [cit. 2011-04-23]. <<http://www.whonamedit.com/doctor.cfm/2048.html>>.
2. *OMIM : Hemifacial microsomia - Clinical synopsis* [databáze]. [cit. 2011-04-23]. <<http://omim.org/entry/164210>>.

Použitá literatura

- LAZOVSKIS, Ilmars a Václav DOBIÁŠ. *Přehled klinických symptomů a syndromů*. 2. vydání. Praha : Avicenum, zdravotnické nakladatelství, 1990. ISBN 80-201-0043-1.