

# Fossa ischioanalís

**Fossa ischioanalís** (*ischioirectalis*) je topografické místo pánve laterálně od rekta, které je ohraničeno:

- kraniálně/mediálně: *m. levator ani* s fascia diaphragmatis pelvis inferior
- laterálně: *m. obturatorius internus* s jeho fascií
- kaudálně: *fascia perinei*
- dorzálně: dolní okraj *m. gluteus maximus* s jeho fascií a *lig. sacrotuberale*

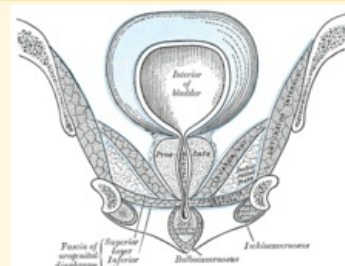
Dosahuje tedy od stydké kosti až ke gluteálnímu svalstvu. Obsahem *fossa ischioanalís* je *corpus adiposum fossae ischioanalís*, útvary procházející *canalis pudendalis* (Alcocki) – *nervus pudendus* a *vasa pudenda*, ventrálně je protažena až k *symphysis pubica* jako *recessus pubicus*.

## Odkazy

### Použitá literatura

- ČIHÁK, Radomír a Miloš GRIM. *Anatomie*. 2., uprav. a dopl. vydání. Praha : Grada Publishing, 2002. 470 s. sv. 2. ISBN 80-7169-970-5.
- BÁČA, Václav a David KACHLÍK, et al. *Topografická anatomie zad a pánve* [online]. [cit. 2012-07-03].

### fossa ischioanalís



Fossa ischioanalís

<b>Ohraničení mediálně</b>	<i>m. levator ani</i> s fascia diaphragmatis pelvis inferior
<b>Ohraničení laterálně</b>	<i>m. obturatorius internus</i> s jeho fascií
<b>Ohraničení dorzálně</b>	dolní okraj <i>m. gluteus maximus</i> s jeho fascií a <i>lig. sacrotuberale</i>
<b>Ohraničení kraniálně</b>	<i>m. levator ani</i> s fascia diaphragmatis pelvis inferior
<b>Ohraničení kaudálně</b>	<i>fascia perinei</i>
<b>Obsah</b>	<i>corpus adiposum fossae ischioanalís</i> , útvary procházející <i>canalis pudendalis</i> (Alcocki): <i>nervus pudendus</i> a <i>vasa pudenda</i>

<[http://old.lf3.cuni.cz/anatomie/topografie\\_prezentace/topografie\\_zada\\_panev\\_tisk.pdf](http://old.lf3.cuni.cz/anatomie/topografie_prezentace/topografie_zada_panev_tisk.pdf)>.

- GRIM, Miloš. *Základy anatomie: Anatomie krajín těla*. - vydání. Galén, 2002. 119 s. ISBN 9788072621798.