

Fossa infratemporalis

Podspánková jáma je kaudálním pokračováním jámy spánkové. Název pochází od vztahu k m. temporalis. Jáma dále pokračuje jako fossa pterygopalatina.

Ohraničení

Kraniálně: facies infratemporalis ossis sphenoidalis, pars squamosa ossis temporalis

Ventrálně: tuber maxillae

Dorzálně: spatium prestyloideum

Mediálně: lamina lateralis processus pterygoidei ossis sphenoidalis, processus pyramidalis ossis palatini

Laterálně: ramus mandibulae

Průchody

Foramen ovale

- třetí větev n. trigeminus - nervus mandibularis
- žilní spojky- plexus venosus foraminis ovalis

Foramen spinosum

- větévka ze třetí větve trojklanného nervu – ramus meningeus
- arteria meningea media, vena meningea media

Foramen mandibulae

- nervus, arteria et vena alveolaris inferior

Fissura pterygomaxillaris

- žilní přítoky do plexus pterygoideus
- arteria maxillaris

Fissura petrotympanica

- arteria et vena tympanica anterior
- chorda tympani

Foramen lacerum

- synchondrosis sphenopetrosa

Foramen petrosum

- nervus petrosus minor

Foramina alveolaria tuberis maxillae

- rami alveolares superiores posteriores

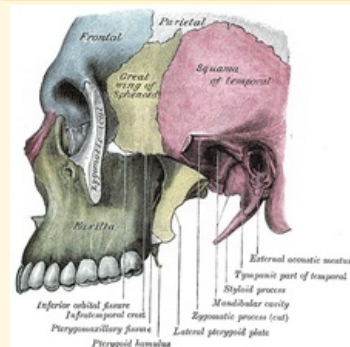
Obsah

- m. pterygoideus medialis et lateralis
- m. temporalis
- a. maxillaris a její větve: a. meningea media, a. alveolaris inferior, a. buccalis, aa. temporales profundae, a. tympanica anterior a svalové větve v pars pterygoidea
- plexus pterygoideus
- n. mandibularis a jeho větve: n. auriculotemporalis, n. alveolaris inferior, n. lingualis, n. buccalis a poté chorda tympani, n. petrosus minor
- ganglion oticum
- corpus adiposum buccae – tukové těleso vyplňující tvář

Odkazy

fossa infratemporalis

podspánková jáma



Ohraničení lamina lateralis

mediálně processus pterygoidei ossis sphenoidalis, processus pyramidalis ossis palatini

Ohraničení ramus mandibulae laterálně

Ohraničení spatium dorzálně prestyloideum

Ohraničení tuber maxillae ventrálně

Ohraničení facies

kraniálně infratemporalis ossis sphenoidalis, pars squamosa ossis temporalis

Navazuje na fossa temporalis

Přechází v fossa pterygopalatina

Obsah m. pterygoideus medialis et lateralis, m. temporalis, a. maxillaris a její větve, plexus pterygoideus, n. mandibularis a jeho větve, ganglion oticum, corpus adiposum buccae

Související články

- Prostory lebky
- Fossa pterygopalatina
- Fossa temporalis

Použitá literatura

- ČIHÁK, Radomír. *Anatomie 1.* 3. vydání. Praha : Grada, 2011. 552 s. ISBN 978-80-247-3817-8.
- GRIM, Miloš a Rastislav DRUGA. *Základy anatomie : 5. Anatomie krajín těla.* 1. vydání. Praha : Galén, 2008. 119 s. ISBN 978-80-7262-179-8.
- HUDÁK, Radovan a David KACHLÍK, et al. *Memorix anatomie.* 3. vydání. 2016. 607 s. ISBN 978-80-7387-959-4.