

Fossa axillaris

Fossa axillaris je jáma, mající při mírné abdukci paže tvar **jehlanu** s vrcholem směřujícím k ramennímu kloubu.

Ohraničení fossa axillaris

Ventrální stěna

Tvořena **m. pectoralis major**, pod ním pak **m. pectoralis minor** a **m. subclavius** zavzaté do **fascia clavipectoralis**. Spodní okraj **m. pectoralis major** vytváří **přední axilární řasu** (*plica axillaris anterior*).

Dorsální stěna

Ta je tvořena **ventrální plochou lopatky** spolu s **m. subscapularis**, **m. teres major** a **m. latissimus dorsi**. Dolní okraj těchto svalů vytváří **zadní axilární řasu** (*plica axillaris posterior*).

Mediální stěna

Tu představuje **stěna hrudníku**, která je krytá **m. serratus anterior**.

Laterální stěna

Tvoří ji vnitřní plocha paže, a to především **humerus**, **caput breve m. bicipitis brachii** a **m. coracobrachialis**.

Vrchol axilly

Tvar je trojúhelníkový a ohraničuje ho **scapula**, **clavicula** a **1. žebro**.

Dno fossy axillaris

Tvoří **fascia axillaris**, která je mírně vtažená vzhůru a přebíhá přes obě axilární řasy. Vytváří přechod mezi **fascia pectoralis superficialis** a **fascia brachialis**. Shora se do ní upíná **fascia clavipectoralis** a táhne ji vzhůru (*lig. suspensorium axillae*).

Obsah fossa axillaris

Kůže

Kůže, která axillu pokrývá je **jemná**, pigmentovaná a u dospělého pokrytá chlupy (**hirci**). Obsahuje četné **potní**, **mazové** a **apokrinní žlázy**.

 **Podrobnější informace naleznete na stránce Axilla/histologický preparát.**

Podkoží

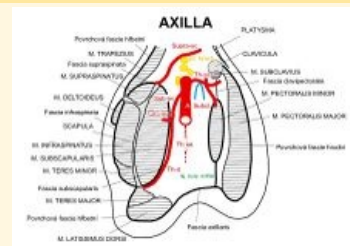
V jejím podkoží probíhají mízní cévy, přicházející jako **kolektory z paže a boční stěny hrudníku**. Ty dále pokračují do **hlubší** vrstvy axilly skrz zeslabení ve **fascia axillaris**. Na povrchu axilární fascie (případně do ní zavzaty) se vyskytují **nodi lymphatici superficiales**.

Z podkoží na **povrch** k vnitřní ploše paže vystupuje **n. intercostobrachialis**, který vytváří spojky mezi **n. cutaneus brachii med. a n. intercostalis II. et III.**

Na mediální stěně se větví **rr. perforantes** ze 3. a 4. interkostálního nervu. Dále zde probíhá **a. thoracica lateralis**, kterou doprovází **n. thoracicus longus** a **vv. thoracoepigastricae**.

Nervově-cévní svazek

Fossa axillaris



Sagitální řez axilou

Ohraničení laterální stěna hrudní, **mediálně** m. serratus anterior

Ohraničení caput breve m. bicipitis **laterálně** brachii, m. coracobrachialis, humerus, caput longum musculi tricipitis brachii

Ohraničení ventrální plocha **dorzálně** lopatky, m. subscapularis, m. teres major, m. latissimus dorsi

Ohraničení m. pectoralis major, **ventrálně** m. pectoralis minor, m. subclavius, fascia clavipectoralis

Ohraničení articulatio humeri **kraniálně**

Ohraničení axilární fascie **kaudálně**

Obsah a. axillaris, v. axillaris, pars infraclavicularis plexus brachialis, nn. intercostobrachiales, a. thoracica lateralis, n. thoracicus longus, vv. thoracoepigastricae, n. et vasa thoracodorsalia, nodi lymphoidei axillares

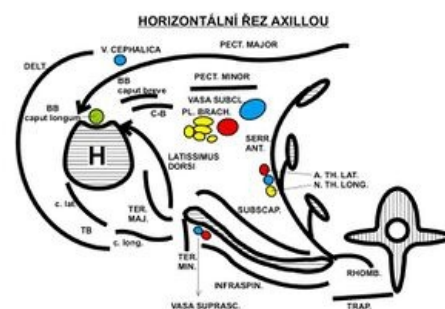


Schéma řezu axilou

Další část vytváří **tuková vrstva**, ve které probíhá nervově-cévní svazek. Ten obsahuje **a. axillaris** (pokračování *a. subclavia*), ventromediálně od ní se nachází **v. axillaris**. Arterii axillaris obklopují fascikly **plexus brachialis** (*pars infraclavicularis*). Dorzálně od tepny je to **fasciculus posterior**, laterálně **fasciculus lateralis** a mediálně ji obklopuje **fasciculus medialis**.

Z axilárního nervově-cévního svazku odstupují cévní a nervové větve k okolním svalům, které krajinu ohraničují. Mezi ně patří např. *m. latissimus dorsi* (**n. et vasa thoracodorsalia**), *m. serratus anterior* (**n. thoracicus longus, a. thoracica lateralis**), *m. subscapularis* (**n. subscapularis**).

Mízní uzliny

Podél *a. axillaris* a jejích větví jsou uloženy skupiny **lymfatických uzlin** (**nodi lymphatici brachialis, interpectores, pectorales, subscapulares, centrales, apicales**), ze kterých odtéká lymfa do **nodi lymphatici supraclaviculares** a **truncus subclavius**.

Topografické útvary

Otvory v dorzální straně axilly procházejí další cévy a nervy. Ve **foramen omotricipitale** probíhá **vasa circumflexa scapulae**, která dále směřuje na dorzální plochu lopatky.

Ve **foramen humerotricipitale** probíhá **n. axillaris** (oblast u *collum chirurgicum humeri*) a **vasa circumflexa humeri posteriora**, které pak pokračují pod **m. deltoideus**.

Odkazy

Související články

- Obrna nervus axillaris
- Plexus brachialis
- Arteria axillaris
- Topografické útvary HK
- Axilla/histologický preparát

Externí odkazy

- HOLEK, Martin. *Topografie horní a dolní končetiny : Multimediální podpora výuky klinických a zdravotnických oborů* [online]. Portál 3. lékařské fakulty UK [online], ©2010. Poslední revize 23.11.2011, [cit. 26.11.2011]. ISSN 1804-3143. <<http://portal.lf3.cuni.cz/clanky.php?aid=49>>.

Zdroj

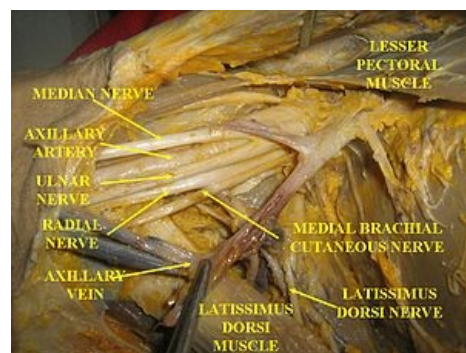- PASTOR, Jan. *Langenbeck's medical web page* [online]. [cit. 2009]. <<https://langenbeck.webs.com/>>.

Použitá literatura

- GRIM, Miloš a Rastislav DRUGA, et al. *Základy anatomie 5. Anatomie krajiny těla*. 1. vydání. Praha : Galén, 2008. 119 s. ISBN 978-80-7262-179-8.



Fossa axillaris



Vypitvaná fossa axillaris