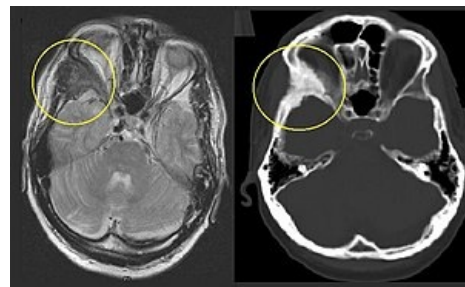


Fibrózní kostní dysplázie

Fibrózní kostní dysplázie (neboli *Jaffé-Lichtensteinova nemoc*) je častější, nedědičné onemocnění charakterizované přítomností **expanzivní vazivově-kostní tkáně uvnitř diafýz a metafýz rostoucích kostí** (ev. i dalšími příznaky).

Patologická anatomie

- **náhrada spongiózy** (hl. dlouhých) kostí **buněčným vazivem** (dif. dg. fibrosarkom) u mladých lidí
- vazivo někdy uspořádáno nodulárně, obsahuje trámečky pletivové kosti bez osteoblastických lemů
- pravděpodobně jde o **poruchu vývoje kostní tkáně** (zastaven ve fázi pletivové kosti, nedochází k přeměně v kost lamelární)



Fibrózní kostní dysplázie lící kosti (os zygomaticum)

Klinický obraz

- kosti poddajné na tlak, bývají deformovány (**femur tvaru pastýřské hole**), tendence k patologickým zlomeninám
- bolestivé zduření, kulhání, zkrat končetin, genu varum nebo valgum
- výskyt ve formě monoostotické a polyostotické
- **McCuneův-Albrightův syndrom**: sdružení polyostotické formy fibrosní dysplasie s ložisky hyperpigmentace v lumbální krajině, endokrinními poruchami (především pubertas praecox) a patologickými změnami v kyčelních kloubech (jen u žen)
- familiární fibrózní dysplázie v čelistech vede k **cherubismu**

Rentgenový obraz

- nepravidelná cystická splývající projasnění uvnitř kosti („mléčné sklo“)
- ztenčení kortikalis

Terapie

- exkochleace, spongioplastika
- korekční osteotomie, prolongace zevním fixátorem

Odkazy

Související články

- Osifikující fibrom
- Cherubismus

Použitá literatura

- DUNGL, P., et al. *Ortopedie*. 1. vydání. Praha : Grada Publishing, 2005. ISBN 80-247-0550-8.

Související články

- Vrozené mnohočetné exostózy
- Enchondromatóza (Ollierova choroba)
- Osteogenesis imperfecta
- Morbus Albers-Schönberg (mramorovitost kostí, osteoskleróza, osteopetróza)
- Osteopoikilóza (osteopoikilie)