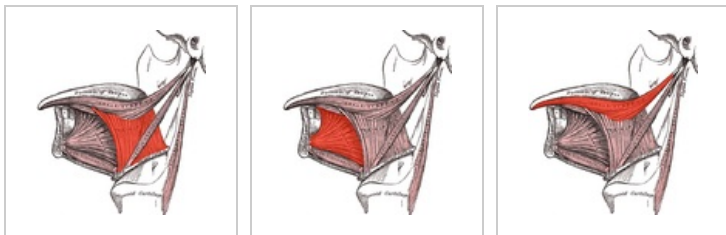


Extraglosální svaly

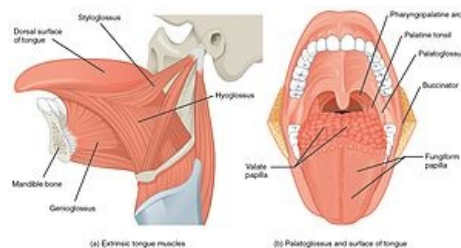
Jazyk (*lingua, glossa*) je svalový, sliznicí pokrytý orgán na spodině dutiny ústní. Svaly jazyka můžeme rozdělit na svaly intraglosální a extraglosální. Intraglosální svaly v jazyku začínají i končí. **Extraglosální svaly** začínají na útvarech v okolí, vzařují do jazyka a pohybují jím jako celkem. Mezi extraglosální svaly patří:



m. hyoglossus

m. genioglossus

m. styloglossus



extraglosální svaly

Musculus palatoglossus

- **Začátek:** okraj palatum molle
- **Úpon:** radix linguae
- **Inervace:** nervus vagus (X.)
- **Funkce:** táhne radix linguae kraniálně

Musculus genioglossus

- **Začátek:** střed *mandibuly* (*spina muscoli genioglossi*).
- **Úpon:** vzařuje vějířovitě do jazyka při *septum linguae*, až do *aponeurosis linguae*.
- **Inervace:** *nervus hypoglossus* (XII.).
- **Funkce:** kaudální snopce – táhnou *radix linguae* dopředu, ostatní snopce – přitahují jazyk ke spodině úst.

Musculus styloglossus

- **Začátek:** *processus styloideus* a *ligamentum stylomandibulare*.
- **Úpon:** po bocích jazyka ke hrotu.
- **Inervace:** *nervus hypoglossus* (XII.).
- **Funkce:** táhne hrot jazyka dozadu, tělo a kořen dozadu vzhůru.

Musculus hyoglossus

- **Začátek:** *cornu majus* jazyčky.
- **Úpon:** ventrokraniálně do jazyka (laterálně od předchozího svalu).
- **Inervace:** *nervus hypoglossus* (XII.).
- **Funkce:** táhne jazyk dozadu a dolů.