

Exogenní alergická alveolitida

Exogenní alergická alveolitida (nebo též hypersenzitivní pneumonitida, farmářská plíce, holubářská plíce) zahrnuje skupinu imunologicky podmíněných chorob (přecitlivělost III. typu) s granulomatózním zánětem v bronchiolích + alveolech. Jedná se o intersticiální plicní fibrózu podmíněnou opakovaným kontaktem s určitým alergenem. Nejohroženější skupinou jsou pracovníci v rostlinné a živočišné výrobě po opakovaných expozicích plesnivému senu, slámě a zrní. Exogenní alergická alveolitida vzniká i při práci s plesnivým sladem, s kožesinami, plesnivými sýry, s peřím a exkrementy ptáků. U dětí je vzácná, vzniká nejčastěji inhalací organických prachů z ptáků (holubi, papoušci, andulky).

Diagnostika

- Anamnéza, laboratorní známky zánětu, precipitující protilátky (specifické IgG) v séru proti vyvolávajícímu antigenu,
- RTG hrudníku: retikulonodulární kresba se skvrnitými prchavými infiltráty,
- BAL: bývá lymfocytární alveolitida, ↓ CD4/CD8,
- chronická fáze: na RTG + HRCT obraz intersticiální plicní fibrózy / voštinové plíce; restrikce, porucha difúzní kapacity plic, hypoxémie; plicní biopsie.

Klinický obraz

Akutní

Akutní forma je reverzibilní a rozvíjí se během asi 6 hodin po intenzivní expozici antigenu. Odeznívá do 48 hodin. Fyzikálně je prokazatelný krepitus nad plicními bazemi. Charakteristické jsou tyto projevy:

- záchvatovitý kašel, horečka, třesavka, zimnice, malátnost, myalgie, cefalea.

Chronická

Pokud expozice antigenu přetrvává, vyvíjí se chronická forma exogenní alergické alveolity. Při opakované expozici také stačí nižší koncentrace příslušného antigenu. Dochází k ireverzibilnímu onemocnění intersticiální plicní fibróze (restrikční porucha). Příznaky:

- ztráta na váze, únava, kašel, dušnost a cyanóza, cor pulmonale, paličkovité prsty, nakonec respirační selhání.

Terapie

- Eliminace antigenů – nutné trvalé vyřazení pracovníka z expozice (u nemoci z povolání),
- kortikoidy,
- oxygenoterapie.^{[1][2][3]}

Odkazy

Související články

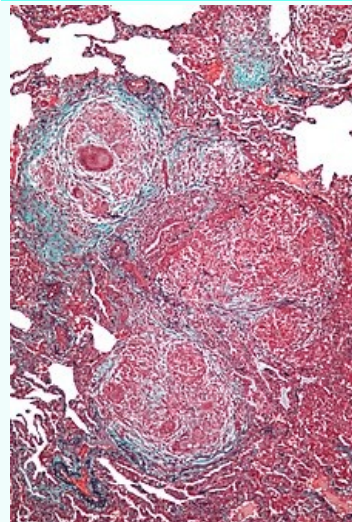
- Chronická onemocnění plic • Intersticiální plicní procesy • Alergická onemocnění dýchacího ústrojí

Reference

1. BENEŠ, Jiří. *Studijní materiály* [online]. [cit. 11.3.2010]. <<http://jirben.wz.cz>>.
2. DÍTĚ, P., et al. *Vnitřní lékařství*. 2. vydání. Praha : Galén, 2007. ISBN 978-80-7262-496-6.
3. TUČEK, Milan, Miroslav CIKRT a Daniela PELCLOVÁ. *Pracovní lékařství pro praxi : Příručka s doporučenými standardy*. 1. vydání. Praha : Grada Publishing, 2005. s. 69-70. ISBN 80-247-0927-9.

Exogenní alergická alveolitida

Hypersensitivity pneumonitis



Mikroskopický obraz - exogenní alergická alveolitida.

Rizikové faktory pracovníci se zvířaty nebo rostlinné výrobě

Klasifikace a odkazy

MKN	J67 (https://mkn10.uzis.cz/prohlizec/J67)
MeSH ID	D0005421 (https://www.medvik.cz/bmc/link.do?id=D0005421)
OMIM	145300 (https://omim.org/entry/145300)
MedlinePlus	000109 (https://medlineplus.gov/ency/article/000109.htm)
Medscape	299174 (https://emedicine.medscape.com/article/299174-overview)

