

# Endoskopická retrográdní cholangiopankreatikografie

Endoskopická retrográdní cholangiopankreatikografie (ERCP) je **endoskopicko-radiodiagnostické vyšetření**, které používáme k **zobrazení žlučových cest a pankreatických vývodů**. Pokud je to nutné a možné tak i k **terapeutické intervenci** (např. bioptický odběr vzorku tkáně, zavedení stentu ke zprůchodnění žlučových cest, papilotomie, odstranění konkrementů).

## Postup vyšetření

Při ERCP používáme endoskop – *lateroskop* a RTG přístroj. Pacientovi, který leží na levém boku a s pokrčenými končetinami, se po místním znecitlivění a analgosedaci zavádí ústy endoskop do oblasti sestupu duodena, kde nalezneme ústí žlučových cest a ústí vývodu slinivky břišní (Vaterskou papilu). Vývod se kanyluje a tudíž se vstříkne kontrastní látka, kterou detekujeme pomocí RTG. Obraz je zpracováván počítačem a zobrazen na monitoru.

K analgosedaci většinou používáme 5 mg *midazolamu* i.v. (benzodiazepin) a následně 40 mg Buscopanu (spasmolytikum). U cholangitid ještě podáváme před vyšetřením profylakticky antibiotika. <sup>[1]</sup>

Vyšetření trvá 30 minut až 2 hodiny, pacient zůstává po vyšetření kvůli aplikaci sedativ asi hodinu až dvě na oddělení pod lékařským dohledem, poté je propuštěn domů. Zde se ovšem postup dle jednotlivých pracovišť liší a někde zůstává pacient přes noc hospitalizován po každém ERCP vyšetření. V případě větších terapeutických intervencí je vždy pacient po provedení ERCP hospitalizován na lůžkovém oddělení k delší observaci. Před vyšetřením i po něm pacient nesmí několik hodin pít ani jíst. Pacientovi ale můžeme podat pro hydrataci nitrožilní infúze. <sup>[2]</sup>

## Indikace

Indikacemi k provedení ERCP jsou:

- **objasnění cholestázy nebo ikteru** (rozlišíme extrahepatální cholestázu od intrahepatální);
- **vyšetření pankreatu** (při akutní recidivující pankreatitidě, pro stanovení diagnózy a klasifikace chronické pankreatitidy, nádory pankreatu);
- dále: cysty choledochu, anomálie a malformace žlučových cest a pankreatu (*pankreas divisum*), verifikace patologického nálezu v oblasti papily zjištěného při EGD (esophagogastroduodenoskopie). <sup>[1]</sup>

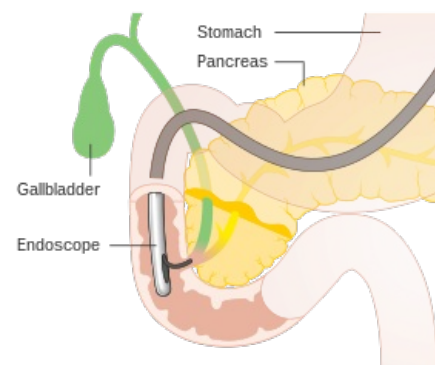


Schéma ERCP

### Urgentní ERCP

- těžká akutní biliární pankreatitida (nutno udělat endoskopickou sfinkterotomii);
- cholangitida (zavedení stentu s biliární drenáží).

### Terapeutická ERCP

- zavedení biliárního stentu (striktury, píštěle, rizikové pacienti s neodstranitelnými konkrementy);
- balonková dilatace striktury;
- endoskopická papilosfinkterotomie (EPST);
- endoskopická ampulotomie.

## Kontraindikace

Kontraindikacemi k provedení ERCP jsou:

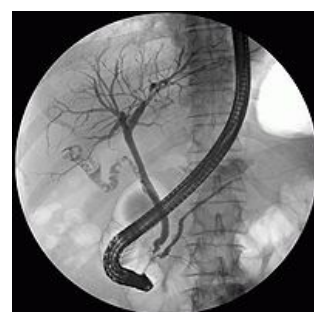- pacient v šokovém stavu, nestabilní;
- nespolupracující nemocný;
- stenóza trávicí trubice způsobující neprůchodnost pro endoskop. <sup>[1]</sup>

Alergii pacienta na podávanou kontrastní látku nepovažujeme za kontraindikaci k vyšetření.

## Komplikace

Komplikace ERCP nejsou příliš časté, ale patří mezi ně:

- **cholecystitida** (vzniká zanesením infektu z duodena do jinak sterilních vývodů);
- **cholangitida**;
- **akutní pankreatitida** (vzniká mechanickým drážděním pankreatu);



ERCP – rentgenový snímek

- sepsy;
- krvácení;
- perforace duodena.<sup>[1] [3]</sup>

Dle statistik musíme u ERCP počítat s morbiditou 0,8–1,19 % a mortalitou 0,05–0,12 %. <sup>[1]</sup>

## Příprava na vyšetření

- Pacient přichází nalačno – zákaz konzumace potravin a nápojů 6–8 hodin před vyšetřením, zákaz kouření;
- vysazení některých léků po konzultaci s lékařem;
- podepsání informovaného souhlasu;
- zavedení periferního žilního přístupu;
- zákaz řízení po vyšetření – z důvodu aplikace sedativ.

## Odkazy

### Související články

- Diagnostické zobrazovací metody při vyšetření žlučníku a žlučových cest
- Endoskopie

### Externí odkazy

- Anglické video vysvětlující vyšetření ERCP (Youtube) ([https://www.youtube.com/watch?v=5VgoDJ31V\\_0](https://www.youtube.com/watch?v=5VgoDJ31V_0))
- Interaktivní endoskopický atlas horní části gastrointestinálního traktu (LF MU) (<https://is.muni.cz/elportal/estud/lf/js08/atlas/index.html>)

## Reference

1. MUDR. NOVOTNÝ CSC, Ivo a Jiří MUC. LENZ. *Endoskopický atlas horní části gastrointestinálního traktu : Endoskopická retrogradní cholangiopankreatografie (ERCP)* [online]. Interní gastroenterologická klinika - Lékařská fakulta MU, [cit. 2015-11-18]. <[https://is.muni.cz/elportal/estud/lf/js08/atlas/pages/v\\_ercp.html](https://is.muni.cz/elportal/estud/lf/js08/atlas/pages/v_ercp.html)>.
2. MUDR. ŠTEFÁNEK, Jiří. *Medicína, nemoci, studium na 1. LF UK : ERCP* [online]. ©2011. [cit. 2015-11-18]. <<https://www.stefajir.cz/?q=ercp>>.
3. IKEM, - informační materiály. *ERCP (Endoskopická Retrogradní Cholangio-Pankreatografie)* [online]. [cit. 2015-11-18]. <<https://www.ikem.cz/www/cs/>>.

## Doporučená literatura

- LUKÁŠ, Karel a Aleš ŽÁK, et al. *Gastroenterologie a hepatologie : učebnice*. 1. vydání. Praha : Grada, 2007. 380 s. ISBN 978-80-247-1787-6.