

Enchondromatóza

Pod pojmem **enchondromatóza** rozumíme mnohočetný výskyt **enchondromů** (ostrůvky chrupavčité tkáně v metafýzách tubulárních kostí), které zpomalují růst a deformují kost.

- **Ollierova choroba** (*Lous Léopold Ollier (1830-1900), francouzský chirurg*) – postižení ½ těla
- **Maffucciho syndrom** (*Angelo Maffuccini (1847-1903), italský patolog*) – enchondromatóza + mnohočetné hemangiomy (tj. hemangiomatóza)

Klinický obraz

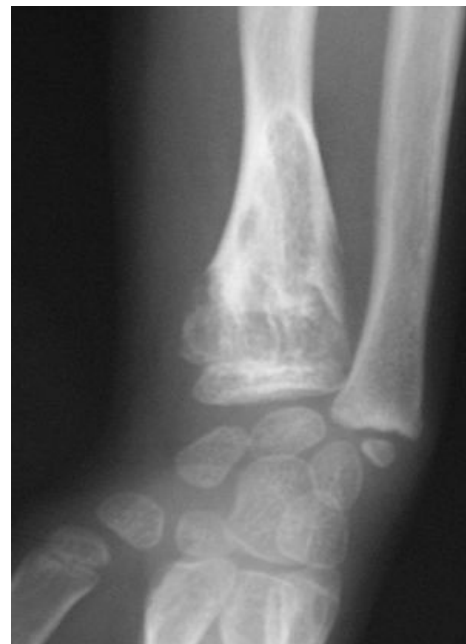
- postižené dlouhé kosti zkrácené a ohnuté, rozšířené metafýzy
- při postižení rukou prsty rozšířené a deformované, na předloktí pseudomadelungova deformita (viz Madelungova deformita), genu valgum

Rentgenový obraz

- obláčkovitá projasnění, kalcifikované proužky jdoucí z metafýzy do diafýzy

Terapie

- odstranění symptomatických enchondromů, spongioplastika
- korekční osteotomie a prolongace kostí
- dispenzarisace (hrozí malignizace)



Enchondromy distální části radia.

Odkazy

Použitá literatura

- DUNGL, P., et al. *Ortopedie*. 1. vydání. Praha : Grada Publishing, 2005. ISBN 80-247-0550-8.
- Wikipedia. *Ollier Disease* [online]. ©2006. Poslední revize 2009, [cit. 2009]. <https://en.wikipedia.org/wiki/Ollier_disease>.

Související články

- Achondroplázie
- Tanatoforický dwarfismus
- Diastrofická dysplázie
- Spondyloepifyzární dysplázie
- Larsenův syndrom
- Vrozené mnohočetné exostózy
- Fibrózní kostní dysplázie
- Neurofibromatóza
- Dysostosis cleidocranialis
- Apertův syndrom
- Osteogenesis imperfecta
- Morbus Albers-Schönberg
- Osteopoikilóza
- Arthrogryposis multiplex congenita
- Marfanův syndrom
- Mukopolysacharidózy
- Hereditární osteoonychodysplázie (nail-patella syndrom)