

# Embryonální vývoj ucha

Ucho sa skládá ze tří oddílů:

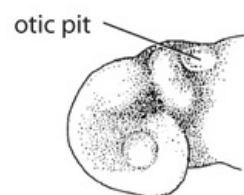
1. **vnitřní**,
2. **střední**,
3. **zevní**.

## Vnitřní ucho

Sluchové plakody vznikají **22. den** z ektodermu na obou stranách *rhombencefala*. Postupně vklesávají a vytváří sluchové váčky (**otocysty**). **Ventrální část** váčku dává základ pro vznik *sacculus* a *ductus cochlearis*. **Dorzální** je pro *utricle* a *ductuli semicirculares* a *ductus endolymphaticus*. Dohromady tedy dává základ pro membranózní labyrint. Z mezenchymu okolo *ductus cochlearis* vzniká chrupavka, která se později vakuolizuje – vzniká *scala tympani* a *scala vestibuli*. Postupně vznikají i další struktury vnitřního ucha.

V průběhu 6. týdne vznikají 3 polokruhovitě kanálky (*ductus semicirculares*) jako oploštělé výchlípky utriculu. Rozšířená část kanálků se nazývá *ampula*. Dvě ampuly potom splývají v jednu. V ampulách se nachází *crista ampularis* = složka kinetické části rovnovážného orgánu.

Statická část se vyvíjí v saculu a utriculu – *maculae staticae*. Vsruchy vede nervus vestibulocochlearis, který vytváří ganglion *vestibulocochleare*.



Otická plakoda

## Otocysta

Okolo **22. dne** embryonálního vývoje je na každé straně budoucího rhombencephala (v oblasti 3. mozkového váčku) přítomna **otická plakoda** ve formě zhuštěného ektodermu. Ve 4. týdnu se otická plakoda po indukci z mesodermu a rhombencephala prostřednictvím **růstového faktoru FGF8** začne vchlipovat dovnitř jako otický váček, který se po odškrcení nazývá **otocysta**. Otocysta je tvořena ektodermovým epitelem, který se po invaginaci dostává blíže do oblasti rhombencephala a v mezenchymu se začne tvořit statoakustické ganglion.

Okolo **5. týdne** se otocysta dělí na 2 části:

a) **Ventrální oblast** (indukována z ventrální části rhombencephala prostřednictvím SHH), z které vznikne budoucí *sacculus* a *ductus cochlearis* (kochleární část).

b) **Dorzální oblast** (indukována z dorzální části rhombencephala prostřednictvím WNT), z které vznikne budoucí *utricle*, *ductus endolymphaticus* a *ductus semicirculares* (vestibulární část).

## Ductus cochlearis

- V 6. týdnu vyrůstá z dolní části sacculu kanálek – ductus cochlearis, který roste do délky 2.5 závitů a se sakulem zůstává ve spojení prostřednictvím úzkého **ductus reuniens**.
- Ductus cochlearis je uložený v mezenchymu, který se změní na chrupavku, která je základem pro budoucí kostěný labyrint.
- V **10. týdnu** dojde v tomto chrupavčitém základě k vakuolizaci a vznikají 2 perilymfatické prostory:
  1. **scala vestibuli** – prostor oddělený vestibulární membránou,
  2. **scala tympani** – prostor oddělený bazilární membránou.

Ductus cochlearis je laterálně propojený s chrupavkou pomocí *ligamentum spirale*, mediálně ho podpírá výběžek chrupavky = **modiolus**.

Buňky v ductus cochlearis jsou nejprve stejně velké, ale postupně se diferencují v cylindrické buňky, které tvoří 2 valy:

- **Vnitřní** – budoucí limbus spiralis.
- **Vnější** – vláskové buňky uspořádané do částí:
  1. vnější (1 řada buněk),
  2. vnitřní (3-4 řady buněk)

## Vláskové buňky

- Vláskové buňky jsou vlastně senzorické buňky sluchu. Jejich výběžky se dotýkají tektorální membrány, která má charakter rosolovité hmoty a je připojená k limbus spiralis. Stereocilie vláskových buněk vyčnívají nad úroveň Cortiho tunelu a pronikají až do membrana tectoria.
- Smyslové buňky Cortiho orgánu jsou sekundární smyslové buňky, které přeměňují mechanické podněty (které

vznikly ze zvukových vln) na nervové vzruchy. Ty jsou dále předávány dendrity buněk ggl. spirale, které jsou při bazi smyslových buněk a jdou do modiolu až k fundus meatus acustici interni do ggl. spirale. Axony buněk z ggl. spirale vystupují z fundus meatus acustici interni jako **n. cochlearis**.

### **Ductus semicirculares**

- V utrikulární části se v **6. týdnu** objevují 3 oploštělé výběžky. Centrální části stěn těchto výběžků se k sobě přiloží, splynou až nakonec **apoptoticky** zaniknou a vznikají tak 3 polokruhovitě kanálky – ductus semicirculares (přední, zadní, laterální).
- Polokruhovitě kanálky mají rozšířenou část – **ampulla** a **nerozšířenou část**. Nerozšířené části předního a zadního polokruhovitě kanálka spolu splývají a do utriculu tedy ústí kanálky 5 (ne 6) otvory (3 obsahují ampullu, 2 jsou nerozšířené).
- V ampullách se nachází další smyslové útvary – **cristae ampullares**. Jsou to vyvýšené hřebenovité hrany, které odstávají od stěny ampully. Obsahují smyslové a podpůrné buňky.

### **Utriculus a sacculus**

- Utriculus a sacculus jsou váčky, v jejichž stěně jsou receptory gravitace – maculae staticae. Jsou to také sekundární smyslové buňky, které přijímají podněty a mění je na nervové vzruchy, které předávají zakončením senzitivních vláken vestibulárního nervu.
- Ze smyslových buněk vyčnívají stereocílie, ze kterých je stále jedna cílie typicky delší.
- Apikální povrch buněk je pokrytý vysokou želatinovou vrstvou glykoproteinů, do kterých jsou cílie zanořené. Na povrchu této vrstvy jsou krystalky uhličitanu vápenatého zvané **otolity**, které působí svojí hmotností ve směru gravitace na želatinovou vrstvu a tedy i na stereocílie.
- Deformace cílí je přenesená na nervový vzruch a dále vedená výše do CNS.
- Ductus utriculosaccularis je tenký kanálek spojující utriculus a sacculus.

### **Ductus endolymphaticus**

- Ductus endolymphaticus vychází z ohybu ductus utriculosaccularis a míří na zadní plochu pyramidy, kde ústí do tvrdé pleny mozkové svým slepým rozšířením – saccus endolymphaticus (tam se vstřebává lymfa).

## **Střední ucho**

Střední ucho se skládá ze **středoušní dutiny** (*cavum tympani*) a z v ní umístěných **sluchových kůstek** (*ossicula auditiva*). Středoušní dutina se tvoří z endodermu první žaberní výchlípky. Laterálně z něj vzniká *recessus tubotympanicus*. Z mediální části vzniká *tuba auditiva* (Eustachova trubice). Malleus a incus vznikají z prvního žaberního oblouku, stapes z druhého. Primitivní středoušní dutinu vystýlá endodermový epitel. *Musculus tensor tympani* je inervovaný z n. mandibularis, *musculus stapedius* z n. facialis.

### **Cavum tympani**

- Středoušní dutina se vyvíjí z faryngového střeva, konkrétně z jeho 1. žaberní výchlípky na laterální straně.
- Je vystlána entodermem.
- V průběhu vývoje zvětšuje svoji velikost až 2x.
- Mediálním pokračováním cavum tympani je tuba auditiva = Eustachova trubice, která spojuje středoušní dutinu s nosohltanem.
- Laterálně se cavum tympani dostává do kontaktu s 1. žaberní vkleslinou a na jejich rozhraní tvoří budoucí bubínek = membrana tympanica (mezi vkleslinu a výchlípku se ještě vmezeří vrstva okolitého mezenchymu). Bubínek má tedy 3 vrstvy.

(\*U ryb se tato membrána nazývá membrana obturans a neobsahuje mezenchym – výchlípka a vkleslina jsou k sobě těsně přiložené.)

### **Ossicula auditiva**

- Uvnitř *cavum tympani* se tvoří chrupavkovité modely *ossicula auditiva* = kostičky středního ucha.

**Malleus** = kovádlíka (pozůstatek chrupavky 1. faryngového oblouku – *Meckelova chrupavka*). **Incus** = kladívko (pozůstatek chrupavky 1. faryngového oblouku). **Stapes** = třmínek (pozůstatek chrupavky 2. oblouku – *Reichertova chrupavka*).

- *Ossicula auditiva* jsou až do 8. měsíce vývoje obklopené mezenchymem, který postupně ubývá a entodermový epitel vystýlající primitivní středoušní dutinu se tak ze stěn dostává i na tyto kostičky.
- Entoderm přechází na kostičky ve formě řas, ve kterých se později diferencují ligamenta.
- *Ossicula auditiva* jsou prvními osifikujícími kostmi v lidském těle (4. měsíc vývoje).
- Středoušní dutina se během fetálního období rozšiřuje i směrem dozadu a nastává tu resorpce tkáně, ve které se vytváří *antrum mastoideum*. Postnatálně proniká epitel ze středoušní dutiny do *processus mastoideus*, kde vznikají epitelem vystlané *cellulae mastoideae*. Dochází k propojení *antrum mastoideum* s *cellulae mastoideae*.
- Při zánětu středního ucha se zánět může rozšiřovat až do *processus mastoideus*.

## **Zevní ucho**

Zevní ucho je tvořeno z **ušního boltce** (*auricula*), **zevního zvukovodu** (*meatus acusticus externus*) a **bubínku** (*membrana tympani*), který tvoří hranici se středním uchem. Meatus acusticus externus se vyvíjí z ektodermu první žaberní vklesliny. Ve 3. měsíci buňky prolifерují a vytváří solidní epitelový čep. V 7. měsíci je luminizován. Bubínek se skládá z 3 částí: z ektodermu, střední vazivové vrstvy a endodermu na vnitřní straně. Ušní boltec se vyvíjí ze 6 mesenchymových ušních hrbolků.

### ***Auricula***

- Ušní boltec je tvořen 6 mezenchymovými hrbolky (ektomesenchym pokrytý ektodermem) obklopující **1. žaberní vkleslinu** při dorzálním konci 1. a 2. žaberního oblouku.
- 3 hrbolky vpředu a 3 vzadu splývají a tvoří ušní boltec.
- Původně se ušní boltec a zevní zvukovod nacházejí v krční oblasti, ale v důsledku rozvoje mandibuly se posouvají do hlavové oblasti až do úrovně očí.

### ***Meatus acusticus externus***

- Zevní zvukovod se vyvíjí z **1. žaberní vklesliny**.
- Začátkem **3. měsíce** se na jeho spodině objevuje **epitelová zátka** vytvořená díky proliferaci ektodermových buněk.
- V **7. měsíci** dochází k luminizaci této zátky (pokud k ní nedojde, tak vzniká jeden z druhů hluchoty).
- Na spodině se tak tvoří definitivní bubínek, ke kterému je přirostlé *manubrium mallei*.

### ***Membrana tympani***

Bubínek má 3 části :

- **vnější** – ektodermová (z 1. žaberní vklesliny),
- **střední** – stratum fibrosum (z mesenchymu),
- **vnitřní** – entodermová (z 1. žaberní výchlipky).

## **Odkazy**

### **Související články**

- Sluchová dráha
- Cortiho orgán
- Faryngové oblouky
- Sluch
- Vývojové poruchy ucha

### **Použitá literatura**

- ČIHÁK, Radomír a Miloš GRIM. *Anatomie 3.* 2., upr. a dopl. vydání. Praha : Grada, 2004. 673 s. sv. 3. ISBN 80-247-1132-X.
- SADLER, Thomas, W. *Langmanova lékařská embryologie.* 1. české vydání. Praha : Grada, 2011. 414 s. ISBN 978-80-247-2640-3.