

# Druhý týden vývoje zárodku

## 8. den

**Blastocysta** je částečně začleněna do *endometria* dělohy (do které vniká díky proteolytickým enzymům buněk syncytiotrofoblastu) a aby se tam mohla vsoukat, musí se blastocysta částečně kolabovat.

- **Trofoblast** se diferencuje ve dvě vrstvy (v oblasti kolem vnitřní buněčné masy) – vnitřní vrstva = **cytotrofoblast** a vnější mnohobuněčná vrstva bez viditelných hranic mezi buňkami = **syncytiotrofoblast**. Buňky *cytotrofoblastu* se dělí, nalézáme zde mitotické figury. Buňky *cytotrofoblastu* putují do *syncytiotrofoblastu*, kde fúzí a ztrácejí svoji individuální plazmatickou membránu. U buněk *syncytiotrofoblastu* nenalézáme mitotické figury.
- Buňky **embryoblastu** (vnitřní buněčná masa) se také diferencují ve dvě vrstvy – vrstva kubických buněk přiléhajících k dutině blastocytu = **hypoblast** a vrstva vysokých cylindrických buněk = **epiblast**.

Dohromady tvoří hypoblast a epiblast plochou placičku. Uvnitř epiblastu se utváří dutinka, ta se zvětšuje a stává se z ní **amniová dutina**. Buňky epiblastu přiléhající k *cytotrofoblastu* se nazývají **amnioblast**. Amniovou dutinu ohraničuje amnioblast spolu s epiblastem. **Stromální buňky** v děložní sliznici se naplňují glykogenem a lipidy, nabývají polyedrického tvaru a přeměňují tak endometrium v deciduu (sebe pak v deciduální buňky). Deciduální buňky poblíž syncytiotrofoblastu degenerují, jsou pak pohlceny zárodkem (tzv. **histiotrofie**).

## 9. den

Blastocysta je hlouběji v endometriu. Místo, kde blastocysta vnikla do endometria se uzavřelo fibrinovým koagulem = **operkulum**. *Trofoblast* se dále vyvíjí hlavně na embryonálním pólu, kde se v syncytiu vytvářejí dutinky. Nakonec se tyto dutinky spojí a vytvoří větší lakuny. Zároveň na **abembryonálním pólu** ploché buňky vytvářejí tenkou **exocoelomovou** = **Heuserovu membránu**, ta lemuje vnitřní povrch cytotrofoblastu. Heuserova membrána spolu s hypoblastem ohraničuje **exocoelomovou dutinu** = **primitivní žloutkový váček**.

## 11. až 12. den

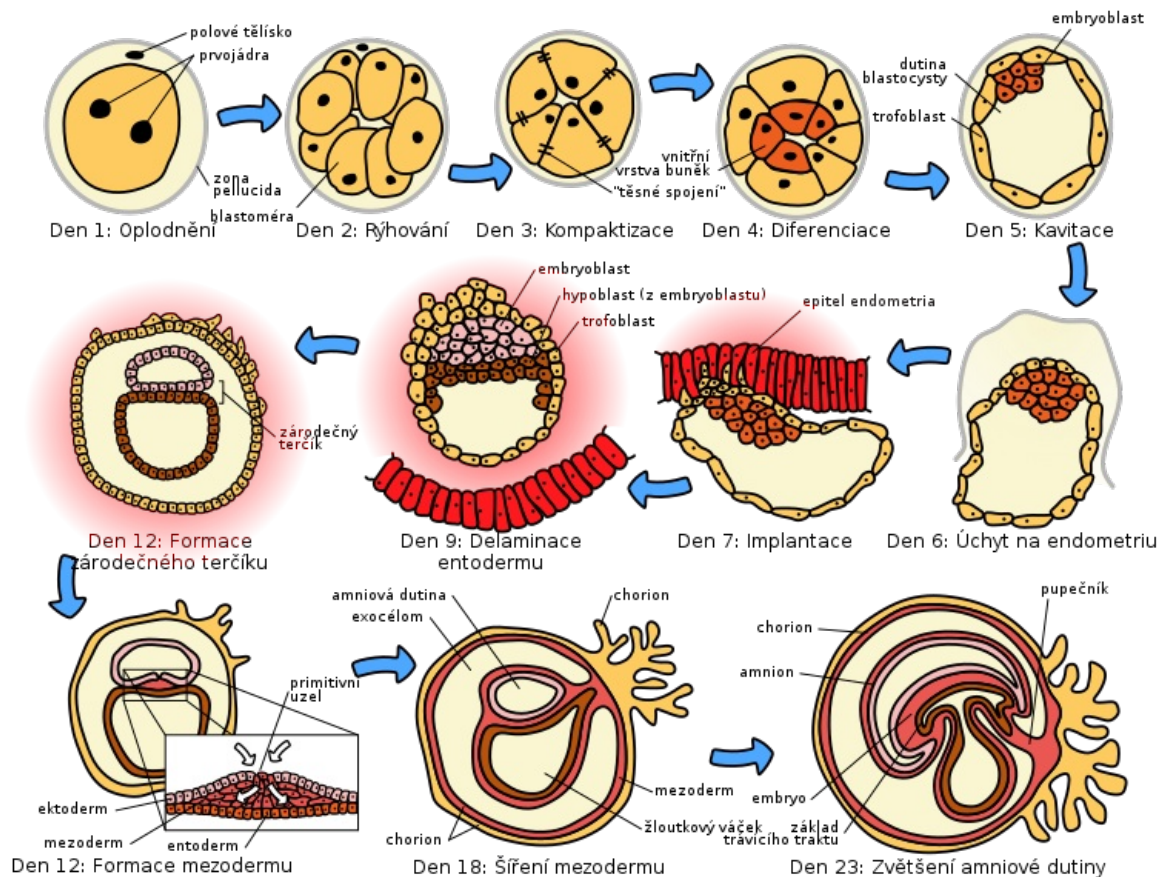
Od 11./12. dne je blastocysta úplně zabudovaná do stromatu endometria a povrchový epitel endometria je v místě vniku blastocysty zcela reepitelizován. Lakuny v syncytiu vytvářejí vzájemně *komunikující síť*, hlavně na embryonálním pólu, na abembryonálním (opačném) pólu je *trofoblast* tvořen převážně buňkami *cytotrofoblastu*. Buňky **syncytiotrofoblastu** penetrují hlouběji do stromatu endometria zde narušují endoteliální vrstvu krevních kapilár (překrvené a dilatované *sinusoidy*). Nakonec dojde ke spojení sinusoid s lakunami a mateřská krev vstoupí do lakunárního systému. Maternální krev začne protékat trofoblastickým systémem lakun, začne *uteroplacentární cirkulace*. Mezitím se mezi vnitřním povrchem *cytotrofoblastu* a zevním povrchem exocoelomové dutiny objeví nová populace buněk odvozených od buněk žloutkového váčku. Tyto buňky vytvoří jemnou vazivovou tkáň = **extraembryonální mesoderm**. V extraembryonálním mesodermu se poměrně rychle vytvoří velké dutinky, když tyto dutinky splynou, vytvoří se dutina = **extraembryonální coelom** = **choriová dutina**. Choriová dutina obklopuje primitivní žloutkový váček a amniovou dutinu a to s výjimkou místa, kde je **zárodečný terčík** spojený s trofoblastem **zárodečným stvolem** (*connecting stalk*).

- Extraembryonální mesoderm pod *cytotrofoblast* a kolem amniového váčku je označován jako *extraembryonální somatopleurální mesoderm*.
- Extraembryonální mesoderm kryjící žloutkový váček se označuje jako extraembryonální splanchnopleurický mesoderm.

Terčík setrvává relativně malý.

## 13. den

Od 13. dne je povrchový defekt v endometriu obvykle zahojený. Někdy nastane krvácení v místě *implantace* (zvýšený průtok krve v lakunárních prostorech). Toto krvácení může nastat kolem *28. dne* menstruačního cyklu a může tedy být zaměněno za normální menstruační krvácení. *Trofoblast* má charakteristickou *klkovitou* strukturu. Buňky *cytotrofoblastu* lokálně proliferují a penetrují *syncytiotrofoblast* a formují tak buněčné sloupce obklopené syncytiem = **primární klky**. *Hypoblast* produkuje další buňky, ty migrují podél vnitřní stěny *Heuserovy membrány*. Tyto buňky proliferují a nakonec utváří dutinu uvnitř *exocoelomové dutiny* **sekundární žloutkový váček** (**definitivní žloutkový váček**). Ten je mnohem menší než *exocoelomová dutina* (*primitivní žloutkový váček*). Během formování definitivního žloutkového váčku je velká část *exocoelomové dutiny* oddělena. Oddělená část představuje **exocoelomovou cystu**, která je často nalézána v *extraembryonálním coelomu* (*choriové dutině*). Zatímco *extraembryonální coelom* expanduje a formuje velkou dutinu (choriovou dutinu), *extraembryonální mesoderm* leží na vnitřní straně *cytotrofoblastu* jako **choriová plotna**. Jediné místo, kde *extraembryonální mesoderm* protíná *choriovou dutinu*, je **zárodečný stvol**. S rozvojem krevních cév se zárodečný stvol stává **pupečnickovým provazcem** (*umbilical cord*).<sup>[1]</sup>



## Odkazy

### Externí odkazy

- Obrázek 1** (<http://anmat.chytrak.cz/emb/kap02.jpg>)

### Související články

- Prenatální vývoj: Zárodek • Plod
- Gametogeneze • Fertilizace • Typy vajíček a jejich rýhování
- První týden vývoje zárodku • Druhý týden vývoje zárodku • Třetí týden vývoje zárodku • Čtvrtý až osmý týden vývoje zárodku

### Reference

- MOORE, Keith L a T. V. N. PERSAUD. *Zrození člověka*. 1. vydání. Praha : ISV, 2002. 564 s. ISBN 80-85866-94-3.

### Použitá literatura

- MOORE, Keith L a T. V. N. PERSAUD. *Zrození člověka*. 1. vydání. Praha : ISV, 2002. 564 s. ISBN 80-85866-94-3.