


Diftérie

Diftérie (záškrt) je závažné **infekční** onemocnění, které je vyvoláno působením toxinů koryneformních mikrobů. Podle klinického obrazu rozeznáváme pět forem. V současnosti se u nás vyskytuje vzácně, většinou jde o importovanou nákazu.^[3]

Původce

 *Podrobnější informace naleznete na stránce Corynebacterium diphtheriae.*

Etiologickým agens je bakterie **Corynebacterium diphtheriae** (příp. *C. ulcerans*) – grampozitivní, nepohyblivá, nesporulující tyčinka. Podle morfologie, vzhledu kolonií a biochemických vlastností rozlišujeme tři biotypy: *gravis*, *intermedium* a *mitis*.

Epidemiologie

Záškrt postihuje **výhradně člověka**. Zdrojem jsou **nemocné osoby nebo bacilonosiči**. Infekce se šíří kapénkovým přenosem, příp. nepřímým přenosem – stykem s kontaminovanými předměty. Branou vstupu se může stát i poraněná kůže nebo vagína.^[4]

V České republice výskyt diftérie výrazně snížilo zavedení povinného očkování (1946). Dnes se objevuje pouze ojediněle a většinou je importovaná. Nebezpečí vzniku drobných epidemií hrozí v komunitách se špatnými hygienickými podmínkami a návyky, proto je žádoucí výskyt sledovat a udržovat dobrou imunitu obyvatelstva.^[5]

Patogeneze

C. diphtheriae není primárně invazivní. Po inkubační době (2–4 dny)^[6] se bakterie v místě vstupu infekce začnou množit a produkovat **difterický toxin** (schopnost kmene tvořit exotoxin je podmínkou rozvoje onemocnění). Toxin se šíří do okolí, **způsobuje nekrózu buněk** zablokováním proteosyntézy a **tvorbu pablán** (pseudomembrán) složených z odumřelých buněk, fibrinu a leukocytů. Vstřebává se také do krve, vzniká tak **toxémie** a může dojít k život ohrožujícím komplikacím.

Klinický obraz

Diftérie se může projevovat **v pěti klinických formách**: faryngeální, malígní, laryngeální, kožní a nosní.

Faryngeální forma

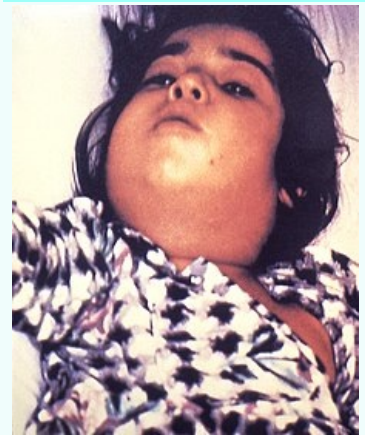Tato forma je nejčastějším klinickým nálezem. Začíná horečkou, slabostí a bolením v krku. Sliznice je zduřelá, tonzily zarudlé, později se na nich objevují **běložluté pablány**, které pevně lnou ke spodině a nejdou odstranit bez porušení tkáně. Pablány se mohou šířit dále do dýchacích cest a spolu s **otokem** způsobit **zadušení**. V tomto stadiu je dostatečně účinné podání antibiotik.

Malígní forma

Pokud pacient není léčen, dostává se **toxin do krve** a poškozuje hlavně buňky myokardu, tubulární epitel ledvin a periferní nervová vlákna. Horečka se zvyšuje, pablány jsou šedavé, v pokročilejším stadiu na nich lze rozeznat zelenočerné **nekrotické skvrny**. Šíří se do okolí přes měkké patro a patrové oblouky až do laryngu.^{[5][3]} Dochází až k **obrně měkkého patra** – pacient má „huhňavý“ hlas, při pití mu vytéká tekutina nosem. Typický je **nasládlý zápach dechu** a **collum proconsulare** (*collum Caesaris*) – výrazná lymfadenopatie na krku.

Laryngeální forma (difterický krup)

Záškrt
Croup
Diphtheria



Masivní zvětšení krčních uzlin u diftérie

Původce	<i>Corynebacterium diphtheriae</i>
Přenos	kapénkami, kontaminovanými předměty ^[1]
Inkubační doba	2–4 dny
Klinický obraz	faryngeální d.: malátnost, horečka, bolest v krku, zduřené tonzily se žlutavým povlakem; malígní d.: povlaky na patru, šíří se až do laryngu, dyspnoe, nasládlý zápach dechu, vyšší horečka, lymfadenopatie krčních uzlin; laryngeální d.: štěkavý kašel, stridor, chrapot, šíření pablán, neprůchodnost dýchacích cest; nosní d.: sekret z nosu, pablány na nosní sliznici; kožní d.: nehojící se nebolestivé ulcerace, šedavé pablány ^[1]
Diagnostika	klinický obraz, výtěr z tonzil nebo laryngu a kulturační průkaz <i>C. diphtheriae</i> ,

Projevuje se stridorem a štěkavým kašlem. Pseudomembrány se šíří do dolních cest dýchacích a onemocnění rychle progreduje.

Nosní forma

Je charakteristická pablánami na nosní sliznici a sekrecí z nosu. Je vysoce infekční.

Kožní difterie

Nacházíme nebolestivé **ulcerace**, které jsou pokryty naředlými pseudomembránami a špatně se hojí. Vyskytuje se prakticky pouze v rozvojových zemích.^[3]

Komplikace

Postižení myokardu se objevuje někdy až se zpožděním, ve stadiu rekonvalescence. Má nejrůznější projevy – např. arytmie, městnání, blokáda Tawarova raménka atp. Mezi **časné neurologické komplikace**, objevující se v akutním stadiu, řadíme již zmíněnou parézu měkkého patra. **Pozdní neurologické komplikace** se projevují jako obrny, které nastupují 3 týdny až 3 měsíce od začátku onemocnění. Jsou symetrické a patří sem polyneuritidy, další obrna měkkého patra nebo např. obrna okohybných svalů. V akutním stadiu se také často objevuje tubulární nekróza.^[3]

Diagnostika

Suspekce vzniká **na základě charakteristických klinických příznaků**. Průkaz spočívá v **kultivačním záchytu** korynebakterií ve výtěru z tonzil nebo laryngu, ke kterému je potřeba specifická půda. Součástí je ověření toxigenity imunoprecipitací v agaru s antitoxinem (tzv. Elekovým testem).

Léčba

Již při podezření na difterii se podává **antidifterický imunoglobulin** (antitoxická protilátka), nečeká se tedy na kultivační průkaz. V časných stádiích lze pacienta léčit **antibiotiky**, vhodný je penicilin. U těžkých forem se podává krystalický penicilin v dávkách 2–5 mil. IU v int. 4h intravenózně. Účinné jsou též linkosamidy nebo ciprofloxacin. Důležitá je rovněž **podpora vitálních funkcí**; při obstrukci dýchacích cest jsou indikovány kortikosteroidy k omezení otoku, případně tracheostomie.^[3]

Prevence

Prevence je postavena na **očkování toxoidem** navázaným na Al₂O₃ podávaným v trojkombinaci (s tetanem a pertusí) v dětství. Úroveň imunity lze ověřit Schickovým testem (i.d. aplikace velmi malé dávky difterického toxinu na předloktí) – u neimunních jedinců vzniká lokální erytém. Pro odlišení alergické reakce se na jiné místo aplikuje malé množství toxoidu.^[4] Při výjezdu do rizikové oblasti je vhodné aplikovat booster.

Odkazy

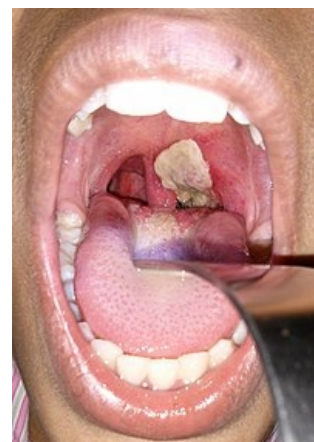Související články

- Diferenciální diagnostika povlakových angin
- Přenos původců nákaz
- Exotoxiny
- Očkování
- Corynebacterium diphtheriae

Reference

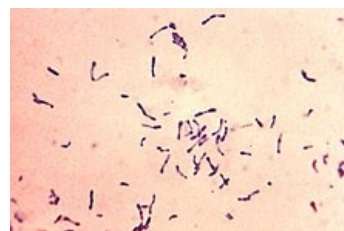- BENEŠ, Jiří, et al. *Infekční lékařství*. 1. vydání. Galén, 2009. 651 s. s. 214, 215, 216, 217, 409, 495. ISBN 978-80-7262-644-1.
- Státní zdravotní ústav. *Vybrané infekční nemoci v ČR v letech 2005-2014 - absolutně : Hlášený výskyt vybraných infekčních nemocí v České republice v Epidatu v letech 2005-2014 - absolutně - předběžná data* [online]. [cit. 2015-12-03]. <<http://www.szu.cz/publikace/data/vybrane-infekcni-nemoci-v-cr-v-letech-2003-2012-absolutne>>.
- BENEŠ, Jiří, et al. *Infekční lékařství*. 1. vydání. Galén, 2009. 651 s. ISBN 978-80-7262-644-1.

	průkaz tvorby toxinu ^[1]
Léčba	koňské antidifterické sérum, penicilin (případně linkosamidy, ciprofloxacin, rifampicin), bezpříznakové nosiče léčíme makrolidy ^[1]
Komplikace	postižení srdce, obrna (časná a pozdní), v akutním stadiu reverzibilní tubulární nekróza ledvin ^[1]
Očkování	očkování proti toxinu, DiTePe vakcína, v ČR povinné očkování
Incidence v ČR	v ČR žádný případ (v letech 2005–2014) ^[2]
Klasifikace a odkazy	
MKN	A36 (https://mkn10.uzis.cz/prohlizec/A36)
MeSH ID	D004165 (https://www.medvik.cz/bmc/link.do?id=D004165)
MedlinePlus	001608 (https://medlineplus.gov/ency/article/001608.htm)
Medscape	782051 (https://emedicine.medscape.com/article/782051-overview)



Pablána u difterie

4. JULÁK, Jaroslav. *Úvod do lékařské bakteriologie*. 1. vydání. Praha : Karolinum, 2006. ISBN 8024612704.
5. BEDNÁŘ, Marek, Andrej SOUČEK a Věra FRANKOVÁ, et al. *Lékařská mikrobiologie : Bakteriologie, virologie, parazitologie*. 1. vydání. Praha : Marvil, 1999. 558 s. ISBN 8023802976.
6. Rozsypal, Hanuš. . *Základy infekčního lékařství*. - vydání. Charles University in Prague, Karolinum Press, 2015. 572 s. s. 135. ISBN 8024629321.



Corynebacterium diphtheriae
barvené metylénovou modří