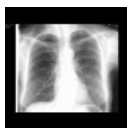

Diagnostické zobrazovací metody v ORL

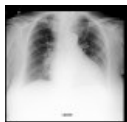Prostý RTG snímek

RTG snímek hrudníku

RTG snímek hrudníku bývá indikován k vyloučení zánětlivých změn plicního parenchymu a metastatického poškození plic. Další indikací je v rámci předoperačního vyšetření. Rozšíření horního mediastina s deviací trachey bývá u strumy.



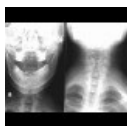
RTG hrudníku: metastázy plic (<http://atlas.mudr.org/Case-images-Lung-metastases-379>)



RTG hrudníku: struma (<http://atlas.mudr.org/Case-images-Goiter-struma-890>)

RTG snímek horní hrudní apertury

V poslední době ustupuje do ústraní díky výpočetní tomografii. Stejně jako na prostém snímku lze vyjádřit podezření na strumu při jednostranném rozšíření horního mediastina a deviaci trachey. Variace skeletu jako například krční žebro či processus megatransversus bývají spíše náhodným nálezem.



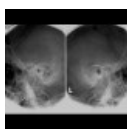
RTG C páteře a horní hrudní apertury: processus megatransversus C7 (<http://atlas.mudr.org/Case-image-s-Processus-megastransversus-C7-cervical-spine-604>)

RTG nativní snímek krku

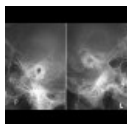
Nativní snímek krku v bočné projekci může být přínosný v diagnostice edému a zánětu epiglottis. Subglotické zúžení trachey subgloticky může svědčit pro croup.

RTG kosti skalní

Nejčastěji bývá indikován snímek v Stenversově projekci k vyloučení mastoiditidy, která se projeví sníženou transparentností mastodiálních sklípků. Pro chronické změny svědčí redukce sklípků, zesílení a sklerotizace sept. Projekce na kost skalní podle Schullera a Rundstroma dnes ustupují do pozadí při dostupnosti CT.



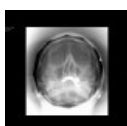
RTG ve Stenversově, Schullerově a Rundstromově projekci: chronická mastoiditis (<http://atlas.mudr.org/Case-images-Rundstrom-Stenvers-Schuller-view-chronic-mastoiditis-230>)



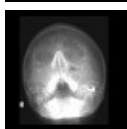
RTG v Schullerově projekci: oboustranná chronická mastoiditis (<http://atlas.mudr.org/Case-images-Mastoiditis-Schuller-view-420>)

RTG Ibi ve Watersově projekci

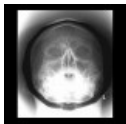
Poloaxiální snímek Ibi s otevřenými ústy je indikován při podezření na patologii v oblasti maxilárních sinech – nejčastěji akutní či chronickou sinusitidu. Při chronické sinusitidě bývá patrné zastření příslušné dutiny či lem zesílené mukoperiostální výstelky. Při akutní sinusitidě se někdy ukazuje hladinka tekutiny (sekretu). Při dobře provedené projekci lze někdy hodnotit i oblast ethmoidů, sfenoidu a frontálních sinů. Okrajově bývá patrný i mastoidální výběžek.



RTG Ibi ve Watersově projekci: chronická sinusitis (<http://atlas.mudr.org/Case-images-Chronic-sinusitis-of-the-left-maxillary-sinus-35>)



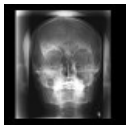
RTG Ibi ve Watersově projekci: pansinusitis (<http://atlas.mudr.org/Case-images-Pansinusitis-879>)



RTG Ibi ve Watersově projekci: osteom frontálního sinu (<http://atlas.mudr.org/Case-images-Osteoma-of-frontal-sinus-803>)

RTG Ibi v PA projekci

Projekce je vhodná k zobrazení frontálních sinů, event. i ethmoidů.



RTG Ibi v PA projekci: fibrosní dysplázie os frontalis (<http://atlas.mudr.org/Case-images-Fibrous-dysplasia-of-frontal-bone-725>)

RTG orbit

Projekce na oblast orbit k vyloučení zejména traumatických změn dna a mediální stěny orbity či pneumoorbity.

RTG ústního dna

Intraorální snímek k zobrazení sialolitiázy ve Whartonově duktů, spíše tedy stomatologická indikace.

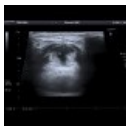Kontrastní RTG vyšetření

Sialografie

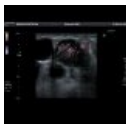
Jedná se o kontrastní vyšetření Whartonova či Stensenova duktů po jejich nasonodování a nástřiku jodové kontrastní látky, spíše tedy stomatologická indikace.

Ultrazvuk (UZ)

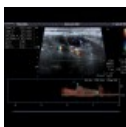
Ultrazvukové vyšetření je základní zobrazovací metodou při vyšetření měkkých tkání hlavy a krku, vynikající zobrazení štítné žlázy, krčních uzlin, podčelistní a příušní slinné žlázy, velkých cév krku, nenádorových expanzí, tumorů. Ultrazvuk lze omezeně použít i k zobrazení struktur laryngu.



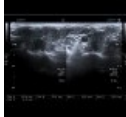USG krku: mediální krční cysta (<http://atlas.mudr.org/Case-images-Median-cervical-cyst-152>)



USG krku: patologicky infiltrované uzliny (<http://atlas.mudr.org/Case-images-Tumorous-infiltration-of-lymph-nodes-119>)



USG krku: aktivované lymfatické uzliny (<http://atlas.mudr.org/Case-images-Inflammatory-lymph-node-478>)

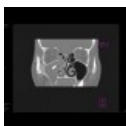

USG štítné žlázy: thyroiditis (<http://atlas.mudr.org/Case-images-Thyreoiditis-1029>)


Výpočetní tomografie (CT)

CT paranasálních dutin

Nativní CT vyšetření se provádí low-dose technikou, nejčastější indikace jsou chronické zánětlivé změny – zesílená výstelka, polypy, cysty a pooperační stavy.



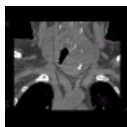
CT VDN: cizí těleso a chronická sinusitis (<http://atlas.mudr.org/Case-images-Chronic-sinusitis-foreign-body-302>)



CT VDN: polyposis nasi (<http://atlas.mudr.org/Case-images-Chronic-sinusitis-of-the-left-maxillary-sinus-35>)

CT krku a baze lební

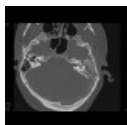
Z ORL indikace se využívá v diagnostice zánětlivých onemocnění: absces, flegmona a jejich šíření podél fasciálních prostorů, dále ke stagingu tumorů. Nevýhodou jsou artefakty ze ztvrdnutí paprsku od sanovaného chrupu (zubní výplně, implantáty), které mohou způsobit značnou degradaci obrazu v úrovni dutiny ústní. CT se provádí s intravenózním podáním jodové kontrastní látky.



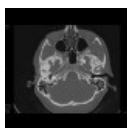
CT krku: struma (<http://atlas.mudr.org/Case-images-Goiter-struma-598>)

CT kosti skalní

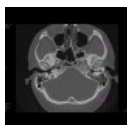CT s vysokým rozlišením (HRCT) bývá indikováno nejčastěji při zánětlivých onemocněních mastoidálních sklípků – akutní a chronická mastoiditis a v pooperačních stavech. HRCT přesně zobrazí strukturu sept mastoidálních sklípků, jejich redukci, sklerotizaci stěny, zastření. Hodnotit lze i uložení a změny struktury středoušních kůstek a struktur vnitřního ucha.



HRCT kosti skalní: mastoiditis, mesoititis (<http://atlas.mudr.org/Case-images-Mastoiditis-mesotitis-375>)



HRCT kosti skalní: atrézie zevního zvukovodu (<http://atlas.mudr.org/Case-images-Atresia-of-external-auditory-canal-26>)



HRCT kosti skalní: osteom zevního zvukovodu (<http://atlas.mudr.org/Case-images-Osteoma-of-external-auditory-meatus-387>)

Magnetická rezonance (MR)

MR baze lební má obdobné indikace jako CT v této oblasti, speciálně je vhodné k diagnostice a stagingu nádorů. MR sialografie nemá dostatečnou senzitivitu pro detekci konkrémentů ve vývodech slinných žláz. MR lze využít v diagnostice patologií měkkotkáňových struktur vnitřního ucha.

Odkazy

Externí odkazy

- Obrázky paranasálních dutin na atlas.mudr.org (<http://atlas.mudr.org/Radiology-images-system-and-organ-Sinus-66>)