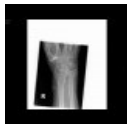

Diagnostické zobrazovací metody při vyšetření periferních cév

Skiagrafie

Na nativním skiagrafickém vyšetření uvidíme pouze kalcifikace ve stěnách tepen při ateroskleróze či mediokalcinóze a metalické stenty či cévní svorky.



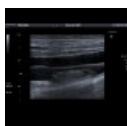
RTG zápěstí: mediokalcinóza, rhizartróza (<http://atlas.mudr.org/Case-images-Rhizarthrosis-mediocalcinosis-577>)

Ultrazvuk

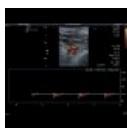
Ultrazvukové vyšetření umožňuje posoudit morfologii cévní stěny, průtok v lumen.

Zobrazí:

- rozšíření cévní stěny při ateroskleróze, kalcifikace ve stěně tepen, ateromové pláty;
- stenózu či uzávěr cévy: průkaz zúžení cévy, zrychlení toku v místě stenózy, aliasing (turbulentní proudění);
- cévní aneurysma: rozšíření cévy;
- trombózu žíly: zobrazení trombu s výpadkem toku v barevném záznamu, nekompresibilní lumen žíly;
- žilní insuficienci při nedostatečnosti chlopní: reverzace toku při **břišním lisu**;
- dále umožňuje odhad průtoku: např. u dialyzačních shuntů.



Duplexní UZ žil dolních končetin: subakutní trombóza (<http://atlas.mudr.org/Case-images-Thrombosis-of-femoral-vein-subacute-633>)



Duplexní UZ tepen horní končetiny: trombembolus a. axillaris (<http://atlas.mudr.org/Case-images-Trombembolus-of-axillary-artery-1024>)

Angiografie

Angiografie je skiagrafické vyšetření cév po jejich náplni kontrastní látkou. Samotné periferní cévy (kromě uvedeného v odstavci o skiagrafii) nejsou na **nativním snímku** patrné, po podání kontrastní látky se zobrazí jejich lumen. Zobrazení je nutno provádět minimálně ve dvou projekcích, protože stenóza může být asymetrická a v jedné projekci se tak nemusí zobrazit. Kromě morfologické diagnostiky lze provádět selektivní odběry krevních vzorků z cév (např. u endokrinně aktivních tumorů pankreatu či nadledvin), selektivní zavádění katetrů např. pro lokální chemoterapii (např. do a. hepatica propria) a další.

Digitální subtrakční angiografie

V dnešní době používá digitální *subtrakční* angiografie (DSA), kdy se odečítá maska nativního obrazu. V obraze se tak potlačí necévní struktury (kosti, měkké tkáně).

Intervenční angiografie

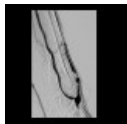
Při angiografickém vyšetření je možno provádět intervence, zejména:

- balónkovou angioplastiku (PTA): dilatace cévy zavedeným balónkovým katetrem po jeho nafouknutí;
- zavádění stentů: k zajištění dlouhodobé průchodnosti lumen;
- embolizace: vpravení tkáňového lepidla, embologenních částic, spirál k zastavení krevního toku u krvácení či tumorů;
- lokální podání farmak: zejména trombolytika.

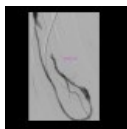


AG dialyzačního shuntu: dilatace stenóz balónkovým katetrem (<http://atlas.mudr.org/Case-images-Shunt-stenosis-angioplasty-786>)

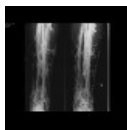
AG nativního dialyzačního shuntu: dilatace stenóz balónkovým katetrem (<http://atlas.mudr.org/Case-ima>)



ges-Shunt-stenosis-angioplasty-native-shunt-787)



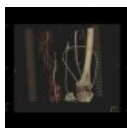
AG dialyzačního shuntu: těžká stenóza, dilatace balónkovým katetrem, trombolýza (<http://atlas.mudr.org/Case-images-Shunt-stenosis-severe-balloon-angioplasty-PTA-thrombolysis-845>)



Flebografie dolní končetiny (<http://atlas.mudr.org/Case-images-Phlebography-394>)

CT angiografie

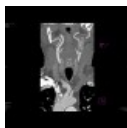
CT angiografie je diagnostická metoda k zobrazení cév na CT. Vždy je nutno podat jodovou kontrastní látku. U angiografie tepen musí být kontrastní látka podána dostatečnou rychlostí (minimálně 3 ml/s), u angiografie žil v dostatečném objemu (přes 100 ml). Ačkoliv se CT angiografie více uplatňuje u vyšetření velkých cév, s nástupem víceřadých přístrojů je možno dobře zobrazit i cévy periferní - např. pro naplánování následného intervenčního výkonu. CT angiografie se uplatňuje zejména tam, kde není možno periferní cévní systém dobře zhodnotit ultrazvukovým vyšetřením a u traumat ke komplexnímu hodnocení poranění nejen kosti a měkkých tkání ale i cévních struktur.



Angio-CT dolních končetin: uzávěr a. femoralis a kolateralizace (<http://atlas.mudr.org/Case-images-Obliterated-right-femoral-artery-and-collateralisation-VRT-131>)



Angio-CT dolních končetin: aktivní krvácení do stehna (<http://atlas.mudr.org/Case-images-Active-bleeding-in-the-thigh-70>)



Angio-CT karotid: stenóza arteria carotis interna (<http://atlas.mudr.org/Case-images-Perilunate-luxation-427>)

MR angiografie

MR angiografie má v oblasti periferních tepen malé uplatnění kvůli horšímu prostorovému rozlišení v porovnání s ostatními metodami.

Odkazy

Externí odkazy

- Obrázky na atlas.mudr.org (<http://atlas.mudr.org>)
 - Cévy (<http://atlas.mudr.org/Radiology-images-system-and-organ-Vessels-60>)
 - Angiografie (<http://atlas.mudr.org/Imaging-images-by-modality-AG-Angiography-19>)
- Klasifikace a tabulky v radiodiagnostice na mudr.org (<http://www.mudr.org/web/>)
- Výukový portál 1. LF UK – Radiodiagnostika: Kvíz ZM při vyšetřování periferních cév (<https://el.lf1.cuni.cz/p88909780/>)