

Diabetická noha

Syndrom diabetické nohy (též diabetická noha) je jednou z chronických komplikací diabetu mellitu. Onemocnění vede k destruktivnímu poškození tkání nohy distálně od kotníku. Častý je výskyt chronické infekce, diabetických vředů, diabetické osteoartropatie.

Patofyziologie

K rozvoji syndromu dochází postupně působením **chronické hyperglykémie** při špatně kompenzovaném diabetes mellitu. Dominujícím prvkem je zejména diabetická polyneuropatie a **chronická ischemie**.

Při polyneuropatii dochází k postupnému **oslabování meziprstních svalů** a následně k propadu přirozené nožní klenby. Hlavičky metatarzů následně tlačí při chůzi k podložce. S diabetickou polyneuropatií dále dochází ke **snížení citlivosti** k různým poraněním, která se navíc v terénu chronické ischemie špatně hojí.

Klinický obraz

Diabetická noha se nejčastěji projevuje těmito příznaky:

- ulcerace
 - povrchová – zasahuje jen do podkožní tkáně,
 - hluboká – zasahuje fascie, svaly, šlachy a v případě hodně hluboké ulcerace může zasahovat i kosti či klouby,
- gangréna,
- nekróza kůže a přilehlých struktur,
- infekce hlubokých měkkých tkání,
- osteomyelitida,
- Charcotova osteoartropatie.

Klasifikace diabetické nohy

Nejpoužívanější systém klasifikace diabetické nohy je **Wagnerova klasifikace**:

- **Stupeň 0** – bez porušení kožního krytu, noha s vysokým rizikem ulcerací
 - mezi doprovodné příznaky patří hyperkeratózy, kladívkovité prsty, kostní deformity, suchá kůže, známky neuropatie
- **Stupeň 1** – noha s povrchovou ulcerací do hloubky dermis
- **Stupeň 2** – hlubší ulcerace podkoží
- **Stupeň 3** – hluboká ulcerace s infekcí tkání (flegmona, abscesy, osteomyelitida)
- **Stupeň 4** – lokalizovaná gangréna
- **Stupeň 5** – gangréna celé nohy ^[1]

Diagnostika

Anamnéza

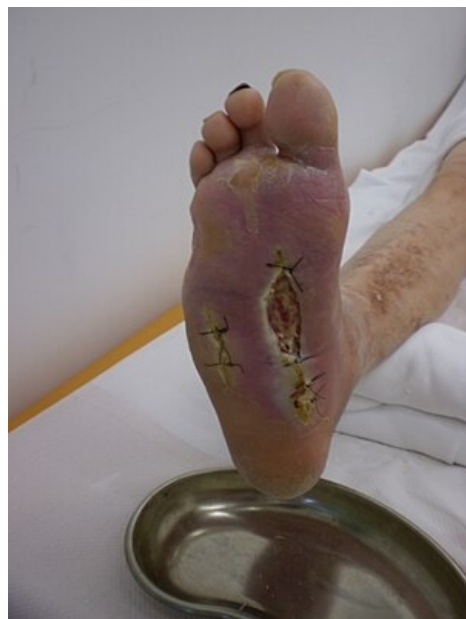Během vyšetření se pacientů ptáme, zda mají:

- problémy s chůzí,
- přítomnost či nepřítomnost klidové bolesti,
- změny citlivosti na teplo či chlad,
- změny potivosti nohou.

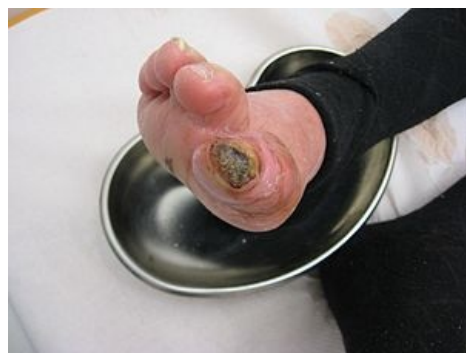Fyzikální vyšetření

U pacientů si všímáme, zda nemají:

- změny na kůži – změna barvy, kvality kůže, porušení kožního krytu,
- změna teploty kůže, oslabené či nehmatné periferní pulzace, šelesty periferních tepen,
- změny povrchového a hlubokého cití, změny termického cití,
- rány, ulcerace, sekrece, viditelné nekrózy.



Syndrom diabetické nohy



Syndrom diabetické nohy

Terapie

Léčba syndromu diabetické nohy je multidisciplinární, komplexní a přísně individuální. Základ terapie je pověřením diabetologa v podiatrické ambulanci.


Prevence

Preventivními opatřeními syndromu diabetické nohy jsou:

- **kompensace diabetu,**
- pravidelná hygiena nohou a pedikúra,
- sanace mykotických infekcí,
- vhodná speciální diabetická obuv.

Léčba komplikací

Při tvorbě diabetických vředů:

- minimalizace či omezení pohybu postižené končetiny,
 - debridement,
 - odstranění infikovaných kostních úlomků osteomyelitidy,
 - krytí končetiny sterilními obvazy s antiseptiky, imobilizace končetiny v sádrovém obvazu,
 - při infekci systémová a lokální antibiotická terapie (základem Dalacin , tj. klindamycin),
 - redistribuce tlaku z místa vředu,
- terapie **gangrény** – většinou konzervativní postup u *suché* gangrény; chirurgická resekce u *vlhké* gangrény,
- revaskularizace u indikovaných pacientů s neléčícími se vředy,
- doplňkově fyzikální terapie, vhodná fyzioterapie.

Odkazy

Související články

- Diabetes mellitus
- Komplikace diabetu mellitu

Reference

1. KLENER, Pavel, et al. *Vnitřní lékařství*. 4. vydání. Praha : Galén : Karolinum, 2011. 0 s. s. 741. ISBN 978-80-246-1986-6.

Použitá literatura

- ČEŠKA, Richard, et al. *Interna*. 2. vydání. Praha : Triton, 2015. 909 s. ISBN 978-80-7387-895-5.
- KLENER, Pavel, et al. *Vnitřní lékařství*. 4. vydání. Praha : Galén : Karolinum, 2011. 0 s. s. 741. ISBN 978-80-246-1986-6.
- UpToDate. *Management of diabetic foot ulcers* [online]. ©2017. Poslední revize 2017-10-27, [cit. 2017-12-01]. <<https://www.uptodate.com/contents/management-of-diabetic-foot-ulcers>>.
- ZEMANOVÁ, Jitka. *Syndrom diabetické nohy z pohledu nemocného* [online]. Masarykova univerzita : Lékařská fakulta v Brně, 2012, dostupné také z <https://is.muni.cz/th/rt3h4/BP_ZEMANOVA_JITKA_2012.pdf?so=nx>.