

Dermoidy

Dermoidy (dermoidní cysty) jsou nejčastější kožní nádory teratogenního původu.

Vyskytují se hlavně ve střední čáře obličeje. Jsou vystlány kožním epitelem obsahují vlasové folikuly, vlasy a mazové žlázy. Jsou pevně spojeny se spodinou, proti kůži jsou volné.

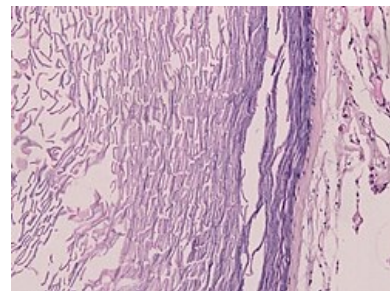
Nosní dermoidy mají tvar přesýpacích hodin. Dermoidy lze nalézt také při zevním okraji očníce.

Terapií je chirurgická exstirpace.

Odkazy

Použitá literatura

- MĚŠTÁK, Jan, et al. *Úvod do plastické chirurgie*. 1. vydání. Praha : Univerzita Karlova v Praze - Nakladatelství Karolinum, 2005. 125 s. ISBN 80-246-1150-3.



Dermoidní cysta



Článek neobsahuje vše, co by měl.

Můžete se přidat k jeho autorům (<https://www.wikiskripta.eu/index.php?title=Dermoidy&action=history>) a jej.

O vhodných změnách se lze poradit v diskusi.