

Chyby a omyly při diagnostikování náhlé příhody břišní

Náhlé příhody břišní (NPB) jsou velice závažné stavy, které často vznikají z plného zdraví pacienta, mají výrazné příznaky a mohou ohrozit i život postiženého. Proto je jejich diagnostika zásadní znalostí lékařů a je nutné se vyvarovat základních chyb.

Diagnostika NPB

Základní příznaky

- objektivní příznaky: poloha nemocného, výraz v obličeji, teplota, puls, dech, fyzikální vyšetření 5P
- subjektivní příznaky: bolest (somatická nebo viscerální), zvracení, zástava odchodu stolice a plynů

Existují situace, které se však z typického obrazu NPB vyčleňují. Například zvracení nemusí být u nízko položených (aborálních směrem) ileózních stavů zpočátku přítomno. Stejně tak může z pacienta s vysoko umístěným ileózním stavem (orálně) zpočátku odcházet stolice i větry.

Teplota nemusí být pro NPB typická. Důležitý je tzv. *Lennanderův příznak* (rozdíl mezi teplotou v axile a rektu je více než 1,1 °C). Důležité je všimnout si také disociace mezi vzrůstající tepovou frekvencí, která stoupá více, než by odpovídalo teplotě (1 °C ± 10 tepů). Zvyšující se pulsace může svědčit o snaze o oběhovou stabilizaci při krvácení.

Odlišnosti mezi jednotlivými pacienty

Zejména **staří lidé** mají obvykle mírněji probíhající příznaky NPB, které jsou pro lékaře celkem nenápadné. Mají větší tendenci k ohraničování zánětlivých procesů a k slepování v okolí zánětu. Vznikají pak často kryté perforace a ohraničené peritonitidy, které však mohou sekundárně infikovat celou břišní dutinu. Odlišný průběh je také často **u dětí**, kde je naopak větší tendence k perforaci zánětů. To je dáno křehčí a více prokrvenou stěnou střevní. Appendicitida **u těhotných žen** může vzbuzovat dojem zánětu žlučníku nebo jiných afekcí kvůli změně anatomických poloh, kterou ovlivní zvětšující se děloha.

Závažnost příznaků

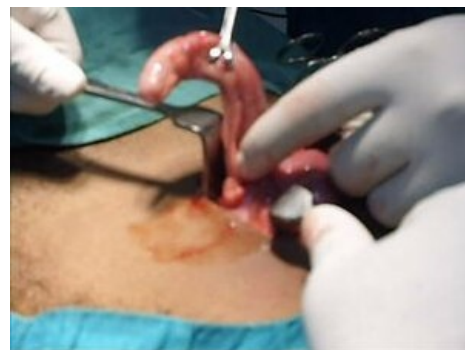I u zdánlivě klidného pacienta může dojít k velice rapidnímu zhoršení v krátké době. To může být dáno například perforací, ileózním stavem nebo rozbíhající se peritonitidou. Proto je nutné pacienta s podezřením na NPB pravidelně kontrolovat - přibližně **každou hodinu**. Včasně odhalení zhoršení a operační léčba je často zásadní.

Chirurgická terapie

Ačkoliv se často při pochybnostech volí konzervativní nebo vyčkávací taktika (periapendikulární infiltráty, cholecystitida), tak rozvíjející NPB by měla být řešena do 3 hodin od prvního klinicky jistého projevu.

5P: per rectum

Vyšetření *per rectum* je neodmyslitelnou součástí diagnostiky u NPB. Nález krve nebo hleny ve stolici nám často pomůže k diagnóze. Také palpce Douglasova prostoru, který může být vyklenutý a bolestivý pod tlakem hromadící se krve nebo jiné tekutiny, mnohé napoví. U dětí s akutně probíhajícím zánětem v oblasti malé pánve posuzujeme také napětí análního svěrače.

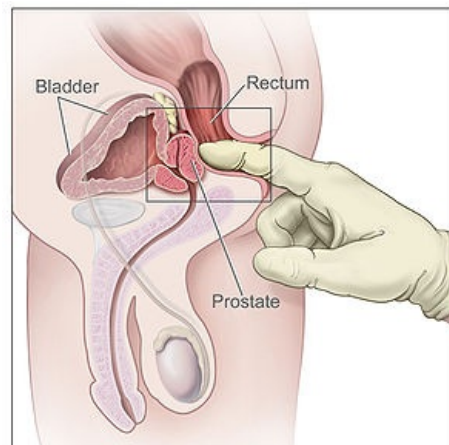


chirurgický zákrok zánětlivého appendixu

Odkazy

Související články

- Objektivní příznaky náhlých příhod břišních
- Subjektivní příznaky náhlých příhod břišních
- Diferenciální diagnóza zánětlivých a ileózních NPB



vyšetření per rectum

- Náhlé příhody břišní v gynekologii
- Náhlé příhody břišní u dětí
- Diferenciální diagnostika ileózních stavů
- Peritonitida
- Fyzikální vyšetření
- Zánětlivá onemocnění žlučníku a žlučových cest

Použitá literatura

- ZEMAN, Miroslav, et al. *Speciální chirurgie*. 2. vydání. Praha : Galén, 2006. 575 s. ISBN 80-7262-260-9.