

Choroby nehtů

Chorobné změny manifestující se v nehtové jednotce tvoří poměrně velkou skupinu chorob a chorobných příznaků, které mohou **doprovázet řadu kožních i systémových onemocnění**. Mohou se však vyskytovat i samostatně.

Nenádorové dystrofické změny

Anonychie

Vrozené či získané chybění nehtové ploténky. Doprovází např. lichen planus, epidermolysis bullosa, traumata.

Pterygium unguis

Při ztrátě nehtové ploténky přerůstají laterální nehtové valy do oblasti nehtového lůžka.

Beauovy linie

Transversální rýhy v nehtové ploténce jakožto známka dočasné zástavy růstu (při infekci, traumatu).

Leukonychie

Spadá do skupiny nazvané chromonychie (změny barvy nehtového lůžka). Leukonychia punctata et linearis je běžně se vyskytující chromonychie na podkladě drobných traumatů (př. manikúra).

Paličkové prsty

Nazvané též *pulmonální hypertrofická osteoartopatie* či *digiti Hippocratici*. Vyskytují se na rukou i nohou. Doprovází plicní choroby, jako např. emfyzém či maligní nádory. Mohou být příznakem i srdečního selhávání. U paličkových prstů je patologicky zvětšený tzv. Lovibondův úhel (úhel mezi proximálním nehtovým valem a nehtovou ploténkou, fyziologicky je menší než 165°), prokazujeme při pohledu na nehet z laterální strany. Dále můžeme potvrdit diagnózu tzv. Schamrothovým testem, stejné prsty obou rukou (např. oba ukazováčky) přiložíme distálními články k sobě dorsálně tak, aby se nehtové ploténky dotýkaly. Fyziologicky vznikne tzv. Schamrothovo okénko, jako důsledek Lovibondova úhlu.

Psoriatické nehty

Nacházíme typické dolíčkování nehtové ploténky a tzv. olejové skvrny nehtového lůžka.

Half and half nail

Proximální polovina nehtového lůžka je světlá, distální je tmavě červená. Značí renální insuficienci či urémii. Je reversibilní, při léčbě mizí.

Koilonychie

Též lžičkovité nehty, volný okraj nehtové ploténky evertuje, doprovází nejčastěji sideropenickou anémii či thyroideopatie. Bývá též součástí syndromu Plummer-Vinson.

Onychogryphosis

Výrazná deformita s bizarními tvary nehtové ploténky, zahnutými dolů či do stran.

Onychoschisis

Lamelární roztřepení volného okraje nehtové ploténky.

Infekční choroby

 *Podrobnější informace naleznete na stránce Paronychium.*

 *Podrobnější informace naleznete na stránce Onychomykóza.*

Nádory a nádorovité afekce nehtů

Benigní nádory

Koenenův tumor

Jedná se o periungvální fibrom, vyskytuje se u pacientů s tuberózní sklerózou.

Digitální (akrální) fibrokeratom

Tvrdý kožní výrůstek rostoucí v blízkosti nehtové jednotky.

Subungvální exostóza

Bolestivý kostěný výrůstek rostoucí z dorsální strany distálního článku prstu (zejména palce u nohy), může nadzvedávat nehtovou ploténku, často asymetricky. Prokazujeme na RTG.

Glomus tumor

Bolestivý tumor prosvítající pod nehtovou ploténkou jako červená skrvna, vyskytuje se zejména u žen, bolestivé příznaky se projevují hlavně v chladu. Buňky glomus tumoru vznikají z přeměněných buněk hladké svaloviny tzv. Sucquet-Hoyerova kanálu, což je jakási arteriovenózní anastomóza na konečcích prstů s termoregulační funkcí. Histologicky odlišujeme tři typy glomus tumorů - glomangiom (nejčastější), solidní glomus tumor a glomangiomyom.

Pyogenní granulom

Jedná se o lobulární kapilární hemangion, nutná biopsie pro odlišení od amelanotické formy akrolentiginózního melanomu.

Onychomatrikom

Viditelný jako podélný žlutý pruh nehtové ploténky, popsán relativně nedávno.

Digitální mukoidní cysta

Ve skutečnosti pseudocysta bez vlastní stěny, obsahuje viskózní tekutinu.

Subungvální veruka

Hyperkeratotická afekce způsobená infekcí virem HPV.

Keratoakantom

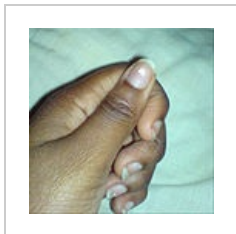
Rychle rostoucí nádor s typickou centrální hyperkeratinizací.

Maligní nádory

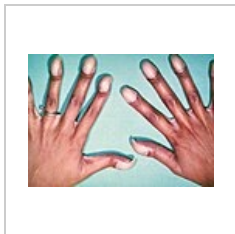
Spinocelulární karcinom

subungvální melanom

Jedná se o typ akrolentiginózního melanomu, projevuje se tzv. *melanonychií* (druh chromonychie, pigmentovaný podélný pruh nehtové ploténky). Melanonychie je často spojena s pigmentací proximálního nehtového valu = Hutchinsonův příznak.



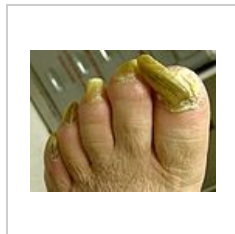
Leukonychie vzniká na podkladě drobných traumat




Paličkovité prsty u pacienta s Fallotovou tetralogií



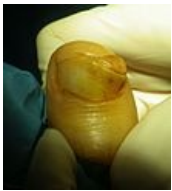Psoriatické nehty s dolíčkováním



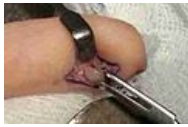Onychogryphosis



Koenenův tumor



Subungvální
exostóza



Extrakce glomus
tumoru

Odkazy

Související články

Použitá literatura

- RICH, Phoebe A a Richard K SCHER, et al. *An Atlas of Diseases of the Nails*. - vydání. Parthenon Publishing Group, 2003. 136 s. ISBN 1-85070-595-X.