

Chopartův kloub

Chopartův kloub neboli *articulatio tarsi transversa*, je skloubení mezi *talem* a *calcaneem* s *tarsálními kostmi*.

Francois Chopart

Nese název podle francouzského chirurga Françoise Choparta. Ten v 18. století prováděl amputace v oblasti metatarsálního kloubu. Sám publikaci o amputaci nenapsal, avšak jiní autoři se o něm ve svých dílech zmiňují, a tím ho proslavili.

Obecný popis kloubu a kloubní linie

Kloub Chopartův je funkční jednotkou. Jde o kloub složený. *Os naviculare* a *talus* jsou kloubně spojeny v *articulatio talonavicular*. *Os cuboideum* a *calcaneus* jsou spojeny v *articulatio calcaneocuboidea*. Kloubní linii tedy tvoří štěrbina *talonavikulární* v tibiální části, která je konvexní distálně a *calcaneocuboidea*, která je konvexní proximálně. Připomíná písmeno S a je důležitá jak z hlediska pružnosti celé nohy, tak z hlediska chirurgických zákroků. Tvoří linii při amputaci distální části nohy (*chirurgická exartiklace*).

Kloubní pouzdro a vazy

Kloubní pouzdra jsou krátká a tuhá a jsou zesíleny podélnými, příčnými i mezikostními vazy.

Na dorsální straně:

- **lig. talonaviculare** (dorsale);
- **lig. bifurcatum** – začíná od calcaneu a distálně se štěpí na dva vazy;
 - *lig. calcaneonaviculare*;
 - *lig. calcaneocuboideum*.

Po přetěti lig. bifurcatum je možné otevření Chopartova kloubu, mezi chirurgy je také nazýván **klíč Chopartova kloubu** (*clavis articulationis Choparti*).

Na plantární straně:

- **lig. calcaneonaviculare plantare** – v něm je zavzata chrupavčitá destička *fibrocartilago navicularis* (podchycuje hlavici talu, zespodu podpírána šlachou *m. tibialis posterior*);
- **lig. calcaneocuboideum plantare**;
- **lig. plantare longum** – silný podélný vaz probíhající od plantární plochy calcaneu, až na *articulationes tarsometatarsales*;
- **lig. cuboideonaviculare dorsale et plantare** – vazy zpevňující příčnou klenbu nohy.

Základní a střední postavení

Základní postavení – zaujímá dolní zánártní kloub při stoji;

střední postavení – odpovídá základnímu postavení.

Odkazy

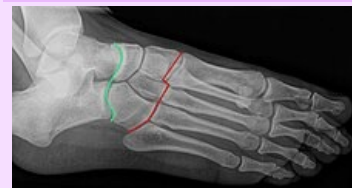Související články

- Spojení dolní končetiny
- Klouby nohy
- Ossa tarsi
- Lisfrankův kloub

Použitá literatura

- ČIHÁK, Radomír. *Anatomie 1*. 3. vydání. Praha : Grada Publishing, a.s., 2011. 552 s. sv. 1. ISBN 978-8-247-3817-8.

Articulatio tarsi transversa



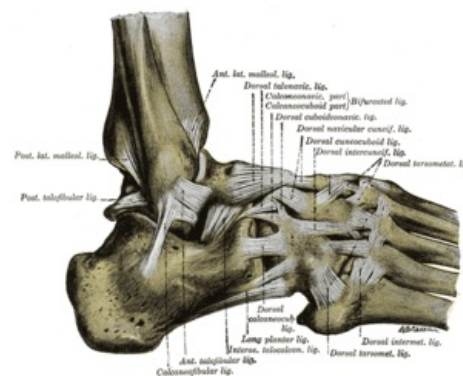
Chopartův kloub

TA A03.6.10.201 (<https://ifaa.unifr.ch/Public/EntryPage/TA98%20Tree/Entity%20TA98%20EN/03.6.10.201%20Entity%20TA98%20EN.htm>)

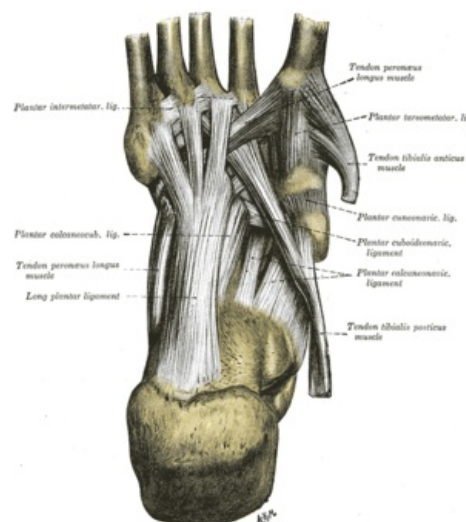
Typ kloubu složený

Kloubní plochy os naviculare, os talus, os cuboideum, calcaneus

Kloubní pouzdro krátká a tuhá



Ligamenti – facies dorsalis



Ligamenti – facies plantaris

