

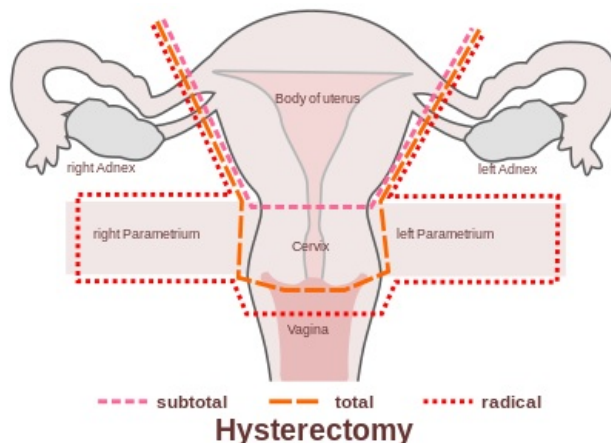
# Chirurgická léčba zhoubných gynekologických nádorů

**Chirurgická léčba zhoubných gynekologických nádorů**<sup>[1][2]</sup> je snaha o chirurgické vynětí vlastního nádoru, jeho metastáz, mikrometastáz a biotického materiálu pro stagingové vyšetření. Liší se podle **typu nádoru**, **klinického stádia nádoru** a **podle přání ženy zachovat možnost otěhotnět** (fertilitu zachovávající výkony).

## Typy operací

Rozlišuje se několik typů chirurgické léčby gynekologických nádorů dle cíle operační intervence<sup>[3]</sup>:

- **Stagingová operace** - cílem je nejen odstranění nádoru, ale i získání informace o jeho rozsahu. Resekuje se postižený orgán a tkáň včetně spádových lymfatických uzlin, jejichž případné postižení má vliv na léčbu a prognózu.
- **Debulkingová operace** - cílem je odstranění co největšího množství nádorových hmot, obvykle u primárně pokročilých nádorů. Rozlišuje se debulking **primární** (jako první krok terapie) a **intervalový** (po předléčení nejčastěji neoadjuvantní chemoterapií).
- **Salvage operace** - cílem je odstranění nebo redukce nádorové hmoty u recidivujících nádorů, náplň výkonu je variabilní dle lokalizace a rozsahu recidivy.
- **Paliativní operace** - cílem není léčba ale zmírnění příznaků nádorového onemocnění.



Subtotální, totální a radikální hysterektomie.

## Karcinom děložního hrdla

Zde nejvíce platí, že se léčba diametrálně liší podle **klinického stádia**. Chirurgická léčba je **dominantní v časných stádiích** a je s kurativním záměrem; v pozdějších stádiích převažuje spíše nechirurgická léčba, chirurgická pouze v paliativních indikacích. Asi 40 % žen je mladších 40 let, takže se zde objevuje problematika **fertility zachovávajících výkonů**<sup>[1]</sup>, při nichž se výkon provádí méně radikálně a tedy s vyšším rizikem relapsu onemocnění, ale ponechává ženě možnost otěhotnět.

### Stádium IA

Pokud je **nádor menší než 5 mm** (stádium IA), je základní léčbou **prostá hysterektomie**. Je možné ji rozšířit o bilaterální adnexektomii, ale není to nutné (ve věku nad 45 let se to spíše provádí, ve věku pod 40 let spíše ne)<sup>[1]</sup>. Jako fertilitu zachovávající výkon se provádí **konizace**.

### Stádium IB

Pokud je nádor větší než 5 mm, ale stále se nachází **pouze v děložním hrdle** (stádium IB), provádí se **radikální hysterektomie dle Wertheima** s pánevní lymfadenektomií<sup>[1]</sup>. Radikalita hysterektomie spočívá ve vynětí **parametrií a části pochvy** současně s dělohou. Zase může a nemusí být připojena bilaterální adnexektomie. Smysl pánevní lymfadenektomie je stagingové vyšetření. Začíná vyhledáním sentinelové uzliny, která je histologicky vyšetřena nejpodrobněji, a následně exstirpací ostatních makroskopicky patrných pánevních uzlin. Fertilitu zachovávajícím výkonem je **konizace**, pokud obsáhne celý nádor, nebo **trachelektomie**, tj. odstranění většiny děložního hrdla. Trachelektomii je možné provést, pokud nádor nezasahuje blíže než 1 cm od děložního istmu<sup>[1]</sup>. Právě tento jeden centimetr je důležitý pro zachování fertility. Je možné zvýšit radikalitu trachelektomie (**radikální trachelektomie**) odstraněním parametrií a poševní manžety.

### Stádium IIB

Pokud nádor zasahuje **mimo hrdlo děložní** (stádium IIB), je primárně indikovaná radioterapie (teleradioterapie v kombinaci s brachyradioterapií). Chirurgickou léčbu lze indikovat paliativně a pro upřesnění rozsahu radioterapie. Provádí se laparoskopické operace s **pánevní lymfadenektomií** pro vynětí metastáz a s **para-aortální lymfadenektomií** pro určení rozsahu radioterapie.

## Karcinom endometria

Pokud nádor zasahuje pouze do endometria, provádí se **prostá hysterektomie s bilaterální adnexektomií** (časté metastázy v tubě a ováriích). Pokud nádor zasahuje do myometria, lze zvážit prospěch radikální hysterektomie. U **high-risk** karcinomů (stádium IB a vyšší, grade 3 nebo 4, typ serózní, světlobuněčný nebo

nediferencovaný) je indikována **pánevní a paraaortální lymfadenektomie**, nicméně se jedná o rozsáhlý výkon, který se vzhledem k vysokému věku pacientek s karcinomem endometria neprovádí často<sup>[1]</sup>.

## Ovariální karcinom

Rozlišují se tři stádia: *borderline tumor of ovary* (**BTO**), *early ovarian cancer* (**EOC**) a *advanced ovarian cancer* (**AOC**). Chirurgická léčba je zásadní modalitou pro všechna stádia<sup>[1]</sup>, podle stádia se však liší další modalita a jejich cíl. Až 80 % karcinomů ovária je diagnostikováno ve stádiu AOC<sup>[1]</sup>.

### Borderline tumor

U **BTO** je indikována **prostá hysterektomie** s bilaterální adnexektomií. Jako fertilitu šetřící léčba je možné provést unilaterální adnexektomii či dokonce pouze resekci nádoru (pokud má žena jen jeden nádorem postižený vaječník). Není indikována chemoterapie.

### Časný karcinom

U **EOC** se s kurativním záměrem provádí **hysterektomie, bilaterální adnexektomie, omentektomie, appendektomie, pánevní lymfadenektomie a paraaortální lymfadenektomie**. Fertilitu zachovávající výkon lze provést pouze u stádia IA, pokud se jedná o Grade 1 a nejde o světlobuněčný nebo nediferencovaný karcinom; provádí se **unilaterální adnexektomie, omentektomie a pánevní a paraaortální lymfadenektomie**. Pokud je však histologické vyšetření pozitivní, je nutné doplnit operaci v původním rozsahu.

### Pokročilý karcinom

U **AOC** je smysl chirurgické léčby paliativní. Medián přežití jsou 2 roky; karcinom ovária se šíří hlavně implantačně a lymfogenně, proto se při dosažení nulového makroskopického rezidua (stádium R0) zvedá medián přežití na dvojnásobek<sup>[1]</sup>. Provádí se operace v rozsahu jako u **EOC** doplněná o makroskopický *debulging* metastáz, nejčastěji o **peritonektomii, amputaci rekta, resekci mesenteria, resekci ileocékální oblasti**, někdy i **resekci jater, stripping bránice a splenektomii**.

## Odkazy

### Související články

- Abdominální gynekologické operace
- Operace zevních rodidel
- Vaginální gynekologické operace
- Zhoubné nádory v gynekologii
- Nechirurgická léčba zhoubných gynekologických nádorů
- Zhoubné nádory vulvy a pochvy
- Zhoubné nádory děložního hrdla
- Zhoubné nádory děložního těla
- Ovariální nádory

### Externí odkazy

- www.onkogyn.cz (<http://www.onkogyn.cz/>) (např. aktuální **TNM klasifikace**, jde o stránky *Onkogynekologického centra VFM*)

### Reference

- CIBULA, David. *Management zhoubných gynekologických nádorů – chirurgická léčba* [přednáška k předmětu Gynekologie a porodnictví předstátnicová stáž, obor Všeobecné lékařství, 1. lékařská fakulta Univerzita Karlova v Praze]. Praha. 14.2.2014.
- FREITAG, Pavel. *Management zhoubných gynekologických nádorů* [přednáška k předmětu Gynekologie a porodnictví předstátnicová stáž, obor Všeobecné lékařství, 1. lékařská fakulta Univerzita Karlova v Praze]. Praha. 14.2.2014.
- ZIKÁN, Michal, et al. *Onkogynekologie*. 1. vydání. Maxdorf, 2024. s. 19. ISBN 978-80-7345-786-0.