

Bronchiolitida

Bronchiolitida je těžké akutní obstruktivní respirační onemocnění charakterizované edémem sliznice malých bronchů a bronchiolů a zvýšenou produkcí hlenu způsobené virovou infekcí. Charakteristickým projevem je akutní dechová tíseň s rychlým rozvojem akutní globální respirační insuficience. Postihuje zejména děti v prvních dvou až třech letech života. Častěji bývají postiženi chlapci (až 2× častěji). Nejvyšší frekvence výskytu je v lednu až dubnu (maximum v březnu).^{[1][3]}

Nejčastějším původcem je RSV (*respiratory syncytial virus*). Onemocnění nejčastěji postihuje kojence v prvním půlroce. Důvodem vysoké incidence u kojenců je skutečnost, že vytvořené protilátky nebo protilátky od matky nechrání děti v tomto období proti RSV.

Rizikové skupiny: nezralé děti, věk do 6 týdnů, bronchopulmonální dysplázie, cystická fibróza, imunodeficity, vrozené srdeční vady, DMP, systémové choroby.

Závažnost průběhu se zhoršuje u dětí s jinými kardiopulmonálními chorobami, u imunodeficitních a při vrozených metabolických poruchách.

Etiologie

Nejčastější původci: RSV (85 % případů), virus influenzy, virus parainfluenzy, adenoviry, rinoviry, *Mycoplasma pneumoniae*^[1] a metapneumovirus.

Výjimečně se uplatňují bakterie: *Bordetella pertussis*, *parapertussis*, *Staphylococcus aureus*, *Haemophilus influenzae*, *Pseudomonas aeruginosa*, a další vyvolavatelé: *Chlamydia pneumoniae*, *Mycoplasma pneumoniae*.

Rizikové faktory

- Věk do šesti měsíců;
- novorozenci s nízkou porodní hmotností
- nezralost;
- bronchopulmonální dysplázie;
- cystická fibróza;
- imunodeficience;
- vrozené vývojové vady srdce či ústřední nervové soustavy.

Klinický obraz

1. fáze – lehké akutní respirační onemocnění (rýma, kašel, teplota 37–40 °C), trvá po dobu 1–7 dnů (prodromální období),^[4]
2. fáze – zhoršení celkového stavu – dušnost, tachypnoe, tachykardie, dyspnoe (zatahování jugula a podžebří), prodloužené expirium, inspirační postavení hrudníku, kašel, cyanóza (nebo bledost). Dominuje extrémní tachypnoe (70–80/min) – podobná je u dětí ještě u pneumocystózy.

Zpočátku dominuje **smíšená dyspnoe** nebo obraz podobný obstrukční bronchitidě (ale nereaguje na bronchodilatancia), hyperinflace plic a chudý poslechový nález. Brzy nato progreduje **tachypnoe** a rozvíjí se dušnost (alární souhyb, retrakce mezižebních prostor, grunting...). Poslechově bývají na plicích inspirační praskoty v kombinaci s nevýraznými expiračními vrzoty a pískoty. Nárůst dechové práce postupně snižuje výkonnost svalů, následuje hypoventilace, **cyanóza** a **globální respirační insuficience**.^[3]

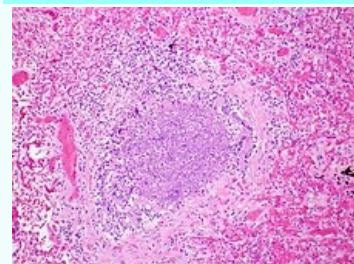
Diagnostika

- Klinický obraz,
- poslechový nález,
- RTG plic – nemá typickou podobu (může se udělat, ale nemusí); někdy je přítomna výrazná hyperinflace plic s oploštěním bránice, mnohočetné mikroatelektázy trojúhelníkovitého tvaru, peribronchiální infiltrace, mnohočetné mikroemfyzémy, event.

Bronchiolitida

Bronchiolitis

Bronchiolitis



Akutní bronchiolitida: zánětlivý exsudát vyplňující lumen bronchiolu s akutním zánětlivým postižením okolní stěny.

Původce viry (nejčastěji RSV, virus influenzy, virus parainfluenzy, adenoviry, rinoviry, *Mycoplasma pneumoniae*^[1] a metapneumovirus)

Přenos kapénkový

Inkubační doba 4–5 dní

Klinický obraz lehké akutní respirační onemocnění (1–7 dní), zhoršení celkového stavu (dušnost, tachypnoe, tachykardie, dyspnoe, prodloužené expirium, inspirační postavení hrudníku, kašel, cyanóza nebo bledost)

Léčba dle závažnosti, oxygenoterapie^[2]

Očkování pasivní imunizace proti RSV

Klasifikace a odkazy

MKN J21 (<https://mkn10.uzis.cz/prohlizec/J21>)

MeSH ID D001988 (<https://www.medvik.cz/bmc/link.do?id=D001988>)

MedlinePlus 000975 (<https://medlineplus.gov/ency/article/000975.ht>)

- jednostranný emfyzém (Swyerův-Jamesův syndrom), retrosternálně a retrokardiálně zvýšená transparence plic, lokalizovaná pneumonie (zejm. u novorozenců a kojenců do 6 měsíců věku).^{[3][4]},
- průkaz RS-viru a adenovirů po laváži hltnu (průkaz RSV na tkáňových kulturách a vzestup fluorescenčních protilátek)^[4],
 - potní test k vyloučení cystické fibrózy.

m)
Medscape 961963 (<https://e.medicine.medscape.com/article/961963-overview>)

Vyšetření krve prokáže necharakteristické změny:

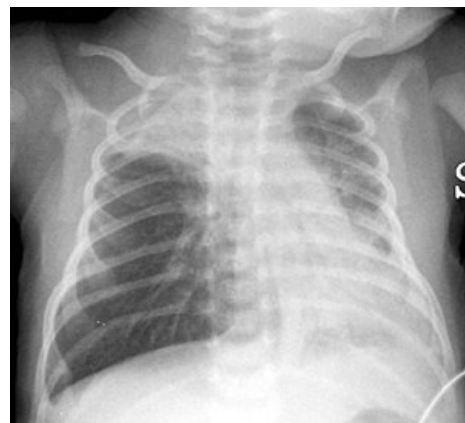- leukocytóza – normální nebo i zvýšená ($4-16 \times 10^9/l$) s mírnou lymfocytózou^[4],
- ABR: hypoxemie, hyperkapnie, respirační acidóza.

Diferenciální diagnóza

Důležité odlišit od obstrukční bronchitidy, astma bronchiale, cystické fibrózy, tracheobronchiální anomálie či aspirace cizího tělesa.^[1] Někdy může mít v tomto období podobný obraz těžká obstrukční (astmatická) bronchitida, které jsou však přítomny expirační pískoty, proto mají bronchodilancia a kortikoidy větší léčebný efekt.

Porovnání akutní bronchitidy s akutní bronchiolitidou

Príznak	Bronchitis acuta	Bronchiolitis acuta
Věk	kdykoli v dětství	kojenci a mladší batolata
Výskyt	jaro, podzim	zima
Etiologie	adenoviry, viry influenzy a parainfluenzy, chlamydie, mykoplazmata	RSV (většinou), zbytek jako u bronchitis
Dyspnoe	expirační	smíšená
Tachypnoe	vzácně	vždy
Saturace kyslíkem	nad 90 %	vždy pod 90 %
Cyanóza	vzácně	vždy
Dominující poslechový nález	expirační	inspirační
ABR	hypoxémie	hypoxémie a hyperkapnie
Klinická odpověď na steroidy a β_2 -mimetika	dobrá až výborná	minimální nebo žádná



Hrudní RTG 16denního dítěte - výrazná hyperinflace plic s oploštěním bránice, bilaterální atelektázy v pravém plicním hrotu a v levé bazální oblasti.

Terapie

- **Oxygenoterapie** s cílem udržet saturaci kyslíkem nad 92 %,
- **rehydratace a úprava vnitřního prostředí** – nepřelít!, sledovat vodní bilanci, ČŽV,
- **zklidnit**, ale přiměřeně (neutlumit dechové centrum!),
- **přemístit** na pracoviště s možností umělé plicní ventilace,
- **UPV** při globální respirační insuficienci,
- kontroverzní léky:
 - kortikoidy – nebývají efektivní – když nemají do 48 hod. efekt, vysadíme je,
 - β -mimetika – kontroverzní – můžou mít efekt, ale nemusejí, když do 48 hod. nepomůžou, nedávat,
- další možnosti s nejistým léčebným efektem:
 - inhalace virostatika ribavirinu, inhalace adrenalinu, parasimpatolytik, plynne směsi kyslíku a helia^[3],
- antibiotika se nedoporučují,
- **bronchoalveolární laváž** (BAL) – když ho máme zaintubovanýho, pomůžeme tím od hlenu, kultivace,
- po **odeznění nejhorších příznaků** – výrazná expektorace díky zvýšené produkci hlenu,
- **rehabilitace dechu**.

Nezbytný je přívod kyslíku, nutná je dostatečná hydratace a při respirační insuficienci mechanická ventilace. Dále se doporučují bronchodilancia (β -mimetika) a kortikosteroidy (jejich podávání je stále kontroverzní), stejně kontroverzní je podávání ribavirinu (antivirotikum). Hodnocení léčby: důležité posouzení plynové výměny a oxygenace tkání (pulzní oxymetrie), důležité je kompletní vyšetření krevních plynů a ABR (zjistí hyperkapnii – globální respirační insuficienci) – je možné předejít hrozícímu respiračnímu selhání. Zhoršující se dušnost, progredující hypoxémie, hyperkapnie a apnoe je indikace pro přijetí na JIP a na mechanickou ventilaci. ATB jsou indikovány při bakteriální superinfekci (hemofilus, pneumokok) – u kriticky nemocných s bronchiolitidou s vysokou teplotou a leukocytózou.^[4]

Prognóza: mortalita je nízká (2–4 %). Po prodělané bronchiolitidě je udáván vyšší výskyt opakovaného hvízdání (wheezing) a hyperreakivity dýchacích cest.^[4]

Swyerův-Jamesův/MacLeodův syndrom

Jde o nález jednostranné hyperlucentní plíce v nepřítomnosti jiných patologií plicního parenchymu (kongenitální lobární emfyzém, emfyzematózní buly, bronchogenní cysty, bronchiektázie). Hlavní patogenetickou událostí je akutní bronchiolitida s obliterací menších dýchacích cest, která obvykle vede k roztažení a destrukci plicního parenchymu s air – trappingem a hypoperfuzi postiženého segmentu nebo laloku, projevující se radiografickou hyperlucencí.^[5]

Prevence

Profylaktické podání palivizumabu (monoklonální protilátka proti RSV) je doporučeno u vybraných vysoce rizikových skupin dětí s prematuritou, srdeční vadou nebo plicním onemocněním. Je podáván 1x měsíčně po dobu 5 měsíců zimního období, tj. v období nejvyšší frekvence RSV infekcí. Profit palivizumabu vyvažuje jeho extrémní cenu. Další formou prevence je vakcinace všech věkových skupin proti Influenze A.^[5]

Odkazy

Související články

- Akutní bronchitida • Obstruktivní bronchitida • Recidivující bronchitida • Astma

Reference

- MUNTAU, Ania Carolina. *Pediatric*. 4. vydání. Praha : Grada, 2009. s. 333-334. ISBN 978-80-247-2525-3.
- BENEŠ, Jiří, et al. *Infekční lékařství*. 1. vydání. Galén, 2009. 651 s. s. 417. ISBN 978-80-7262-644-1.
- NOVÁK, Ivan, et al. *Intenzivní péče v pediatrii*. 1. vydání. Galén, 2008. s. 308-310. ISBN 978-80-7262-512-3.
- HRODEK, Otto a Jan VAVŘINEC, et al. *Pediatric*. 1. vydání. Praha : Galén, 2002. s. 206. ISBN 80-7262-178-5.
- HAVRÁNEK, Jiří: *Parenterální výživa*

Zdroj

- BENEŠ, Jiří. *Studijní materiály* [online]. [cit. 2010]. <<http://jirben.wz.cz>>.
- Přednáška MUDr. Petra Koťátka medikům dne 21. října 2010.
- Seminář pro mediky s MUDr. Davidem Lorenčíkem dne 21. října 2010.