

# Benigní nádory ledvin

Benigní nádory ledvin jsou vzácné. Patří mezi ně:

- **angiomyolipom**,
- **hamartom**,
- **fibrom**,
- **hemangiom**,
- **leiomyom**,
- **adenom** do průměru 3 cm,
- **onkocytom** (varianta adenomu vyrůstajícího z vmezeřených buněk sběrných kanálků) – má kulovitý tvar a nevytváří metastázy. Často je asymptomatický. Největší problém je jeho nemožnost histologického rozlišení od chromofobního karcinomu ledviny, proto je doporučena nefrektomie.

Biologická povaha adenomu a onkocytomu je nejistá. Biologická povaha angiomyolipomu je benigní, ovšem hrozí ruptura a související i masivní krvácení. U těchto je doporučeno operační řešení.

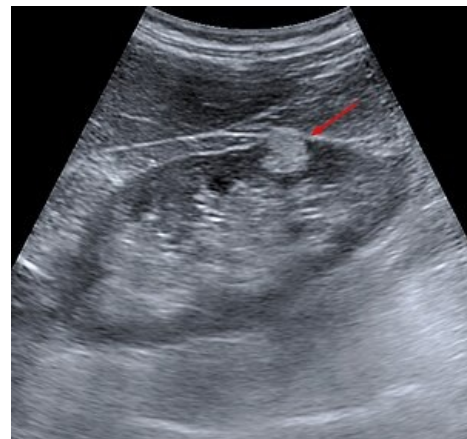
## Odkazy

### Související články

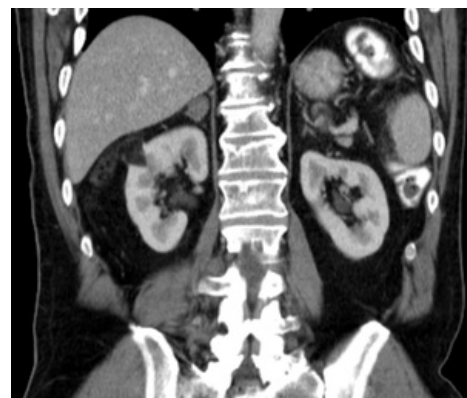- Karcinom ledviny
- Wilmsův tumor
- Nádory ledvin

### Použitá literatura

- KLENER, P, et al. *Vnitřní lékařství*. 3. vydání. Praha : Galén, 2006. ISBN 80-7262-430-X.



Angiomyolipom – ultrazvuk - hyperechogenní ložisko /tuk/



Angiomyolipom pravé ledviny – CT - hypodenzní ložisko /tuk/