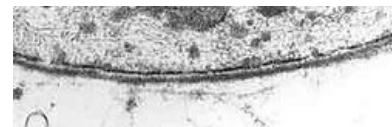

Bazální lamina

Basální lamina je vrstvička extracelulárního materiálu oddělující epitelovou tkáň od pojivové. Tloušťka bazální laminy je 30–100 nm.

Funkce

- Jedná se o selektivní bariéru mezi tkání epitelovou a pojivovou, která je důležitá pro interakci, uložení a orientaci epitelových buněk.
- Pokud dojde k jejímu narušení, dochází k invazi epitelových buněk do tkáně vazivové (u karcinomů) či naopak (př. při rozrůstání cév).
- Bazální lamina může obsahovat póry tam, kde je potřebná funkční komunikace mezi oběma tkáněmi (př. střevní klky, Peyerovy plaky).



Bazální lamina v elektronovém mikroskopu

Stavba

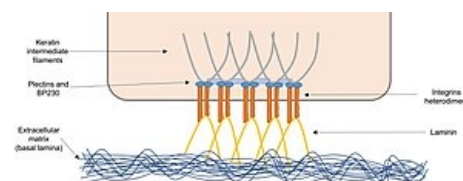
Obsahuje dvě vrstvy:

1. Lamina lucida

- Světlá vrstva, která naléhá na bazi epitelových buněk.
- Je připojena k buňkám hemidesmosomy a kotvícími filamenti (molekuly integrálních membránových proteinů integrinů).
- Skládá se převážně z lamininu.

2. Lamina densa – elektronově densní vrstva silná 20–90 nm.

- Má plstovitý charakter.
- Systémem kotvících fibril je k lamině dense připojena lamina reticularis.
- Lamina densa se skládá hlavně z kolagenu typu IV.



spojení bazální buňky s bazální laminou

Lamina reticularis – tenká vrstva retikulárních vláken a mikrofibril vláken elastických.

- Lamina reticularis je produktem buněk vazivové tkáně.
- Tvoří ji:
 - kolagen III (retikulární vlákna),
 - kolagen VII (kotvící fibrily),
 - fibrilin (mikrofibrily elastických vláken).

Pojem bazální lamina je často mylně zaměňován s pojmem bazální membrána. **Bazální membrána = lamina basalis + lamina reticularis.**

- **Ve světelném mikroskopu nevidíme bazální laminu, ale bazální membránu.**

Odkazy

Související články

- Epitel
- Vazivo

Použitá literatura

- VAJNER, Luděk, Jiří UHLÍK a Václava KONRÁDOVÁ. *Lékařská histologie. 1, Cytologie a obecná histologie*. 1. vydání vydání. Praha : Karolinum, 2010. 112 s. ISBN 978-80-246-1860-9.