

Arteria carotis externa

A. carotis externa je jednou z hlavních tepenných větví těla, která kromě samotného mozku **zásobuje hlavu, většinu orgánů a svaly přední strany krku a zčásti také šíjové svalstvo**. Vzniká v **trigonum caroticum** jako ventromediální větev a. carotis communis, která vlevo vychází z oblouku aorty, vpravo z truncus brachiocephalicus. A. carotis externa běží nejprve spolu s a. carotis interna, v. jugularis interna a n. vagus v nervově-cévním svazku krčním, za úhlem mandibuly se však odděluje a přechází do prestyloidního prostoru. Za angulus mandibulae se rozpadá na své konečné větve.

A. carotis externa vydává na rozdíl od a. carotis interna své větve již na krku a je možno je rozlišit na typické **ventrální, dorsální, mediální a konečné větve**.

Ventrální větve

V kaudokraniálním pořadí:

a. thyroidea superior

Je první z větví a. carotis externa a odstupuje ihned po rozestupu a. carotis communis na obě krkavice. Po odstupu sestupuje obloukem k hornímu a přednímu okraji štítné žlázy, kterou spolu se svaly a sliznicí hrtanu zásobuje. Podílí se také na výživě infrahyoidních svalů.

a. lingualis

Odstupuje kraniálně od velkých rohů jazyky (kde ji lze také vyhledat v tzv. Beclardově úhlu, popř. Pirogowově trojúhelníku) a doprovází m. hyoglossus do jazyka. Podílí se na zásobení jazyka a spodní části dutiny ústní.

a. facialis

Je nejdůležitější tepnou obličeje. Po odstupu směřuje do trigonum submandibulare (podbíhá m. stylohyoideus a zadní břicho m. digastricus), kde probíhá za podčelistní žlázou, popř. do ní zavzata, přebíhá přes okraj mandibuly, ventrálně od úponu m. masseter, zde je její pulsace hmatná, a dále běží nápadně vinutým průběhem obličejem kolem koutku úst, nosu až ke koutku oka. Její **a. palatina ascendens** zásobuje patro s patrovou mandlí a část hltanu, **aa. labiales sup. et inf.** horní a dolní ret.

Dorsální větve

a. occipitalis

Je kaudálnější z dorsálních větví. Během svého průběhu za zadním bříškem digastriku vydává větve pro m. sternocleidomastoideus, digastricus a šíjové svalstvo. Dále probíhá v sulcus arteriae occipitalis na os petrosus a dále na kalvu. Podílí se na zásobení pokrývek lebních v okcipitální oblasti, ušního boltce a tvrdé pleny v zadní jámě lebeční.

a. auricularis posterior

Zásobuje ušní boltec, přilehlou část měkkých pokrývek lebních, cellulae mastoideae a část glandula parotis

Mediální větev

a. pharyngea ascendens

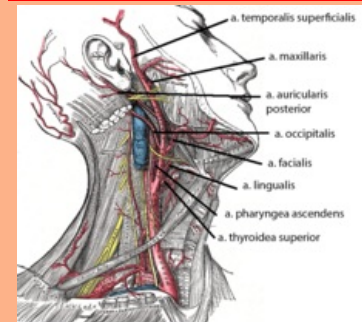
Je jedinou mediální větví a. carotis externa, odstupuje při jejím začátku a běží kraniálně podél hltanu až k bazi lební. Odtud pokračuje dále k tvrdé pleni mozkové v zadní jámě lebeční a k vnitřnímu uchu.

Konečné větve

a. maxillaris

arteria carotis externa

vnější krkavice

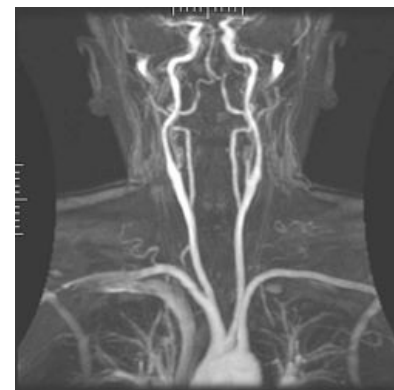

Větve a. carotis externa

| | |
|----------------------|--|
| TA | A12.2.05.001 (http://ifaa.unifr.ch/Public/EntryPage/TA98%20Tree/Entity%20TA98%20EN/12.2.05.001%20Entity%20TA98%20EN.htm) |
| Odstupuje z | a. carotis communis |
| Větve | a. thyroidea sup., a. lingualis, a. facialis, a. occipitalis, a. auricularis posterior, a. pharyngea ascendens |
| Konečné větve | a. maxillaris, a. temporalis superficialis |

Je největší větví a. carotis externa a podle svého průběhu ji lze členit na **pars mandibularis** (v oblasti za krčkem mandibuly v oblasti art. temporomandibularis, neboli čelistního kloubu), **pars pterygoidea** (mezi m. pterygoideus medialis et lateralis ve fossa infratemporalis) a **pars pterygopalatina** (ve stejnojmenné fosse).

- Větev **pars mandibularis** se podílí mimo jiné na zásobení středouší a čelistního kloubu. Nejvýznamnějšími větvemi této části je:
 - **a. meningeae media**, která po průchodu skrze foramen spinosum probíhá v epidurálním prostoru a zásobuje tvrdou plenu střední jámy lební.
 - **a. alveolaris inferior** probíhá v canalis mandibulae a vydává větve pro zuby dolní čelisti a kůži a svaly v oblasti brady.
- **Pars pterygoidea** zásobuje žvýkácké svaly (aa. temporales profundae, a. masseterica, rr. pterygoidei) a m. buccinator
- **Pars pterygopalatina** se podílí na zásobení obličejových struktur prostřednictvím:
 - **a. infraorbitalis** pro horní řezáky, špičáky a oblast tváře při foramen infraorbitale (a. infraorbitalis opouští fossa pterygopalatina skrze fissura orbitalis inf.)
 - **a. alveolaris superior posterior** pro horní moláry a premoláry
 - **a. palatina descendens** pro měkké a tvrdé patro, která sestupuje v canalis palatinus maior a dělí se na a. palatina maior et aa. palatinae minores
 - **a. sphenopalatina** pro sliznici dutiny nosní (prochází skrze foramen sphenopalatinum)



Angiografie magnetickou rezonancí

a. temporalis superficialis

Představuje tenčí konečnou větev a. carotis externa, stoupá kraniálním směrem kryta krčkem mandibuly a dále příušní žlázou. Přechází přes arcus zygomaticus před ušní boltce, kde je hmatný její puls, a dále se vějířovitě větví v temporální krajině. Zásobuje příušní žlázu, přední část ušního boltce, m. temporalis a měkké pokrývky lební v temporální krajině a v regio zygomaticoorbitalis.

Odkazy

Související články

- Aorta
- Arteria carotis interna
- Arteria carotis communis
- Nervově-cévní svazek krční

Externí odkazy

- HORKÝ, Drahomír a Květoslava NOVÁKOVÁ. *Morfologie orofaciálního systému pro studenty zubního lékařství* [online] . 2. vydání. Publikováno online. 2011. Dostupné také z <<https://mefanet.upol.cz/clanky.php?aid=58>>. ISBN 978-80-244-2702-7.

Použitá literatura

- ČIHÁK, Radomír. *Anatomie III.* 2., upr. a dopl. vydání. Praha : Grada Publishing, spol. s r. o., 2004. 673 s. ISBN 80-247-1132-X.