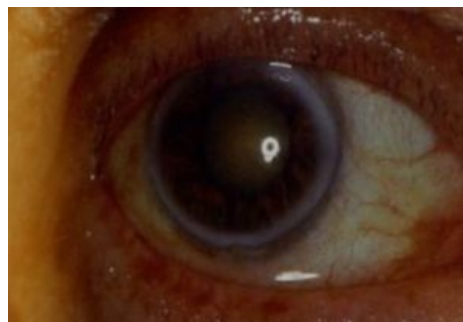


Arcus corneae senilis



Šedobílý prstenec lipidových depozit rohovky při limbu oka. Obvykle **oboustranný**. Vzniká ve věku **nad 60 let**. Jeho zevní obvod je ostře ohraničený na rozdíl od méně ostře ohraničeného vnitřního obvodu. Lipidová depozita difundují z limbálních cév. Při vzniku **před 50. rokem** věku pátáme po metabolických poruchách lipidů (hypercholesterolemii) = **arcus lipoides corneae**. Nemá vliv na zrakovou ostrost.



Odkazy

Související články

- Oko
- Rohovková depozita
- Degenerace a dystrofie rohovky

Použitá literatura

- ROZSÍVAL, Pavel, et al. *Oční lékařství*. 1. vydání. Galén, Karolinum, 2006. 373 s. ISBN 80-7262-404-0.
- VOKURKA, Martin a Jan HUGO, et al. *Velký lékařský slovník*. 7. vydání. Praha : Maxdorf, 2007. 1084 s. ISBN 978-80-7345-130-1.