

# Adenom hypofýzy

**Adenomy hypofýzy** zastupují skupinu intrakraniálních benigních tumorů, přičemž se jedná o nejčastější nádory v oblasti tureckého sedla vyrůstající primárně z adenohypofýzy. Adenomy hypofýzy představují přibližně 10 % nitrolebních nádorů, s převahou výskytu u pacientů ve 3. a 4. dekádě života.

## Klasifikace

Dle rozsahu:

1. **mikroadenom** – průměr nádoru do 1 cm,
2. **makroadenom** – přesahující velikost 1 cm.

Dle biologické podstaty, tzv. dle (ne)produkce hormonů:

1. **afunkční** – hormony neprodukují, omezují normální funkci zdravé hypofýzy (panhypopituitarismus);
2. **funkční** – hormonální nadprodukce.

## Klinický obraz

Jelikož hypofyzární adenomy vyrůstají z adenohypofýzy, která tvoří hormony (ACTH, TSH, gonadotropiny, STH, prolaktin), celková manifestace onemocnění je závislá na patofyziologickém působení tumoru na funkci endokrinních žláz, růst organismu a laktaci v těhotenství. U afunkčních adenomů je častá asymptomatická manifestace, díky čemuž tumor nepozorovaně dorůstá značné velikosti a následně utlačuje zrakovou dráhu. Komprimací chiasmatu pacient ztrácí zrak, což se nejčastěji projevuje bitemporální hemianopsií. V případě funkčních adenomů hormonální nadprodukce vede k typickým endokrinním syndromům (40 % prolaktinom, 15 % growth-hormone produkující, 5 % ACTH-produk.)

Mezi další symptomatologické projevy řadíme pituitární apoplexii, jež může postihnout obě skupiny nádorů. Typicky se projevuje náhlou bolestí hlavy, zhoršením zraku, oftalmoplegií a somnolencí, je způsobena krvácením, resp. infarktem v adenomu. Jestliže krvácení pronikne skrze kapslu nádoru do chiasmatické cisterny, přítomny jsou příznaky SAK. Manifestace skrze příznaky intrakraniální hypertenze a útlak hypotalamu mohou vést k bezvědomí. Ve výjimečných případech může při značné supraselární expanzi dojít k akutnímu hydrocefalu.

## Diagnostika

Primárně volíme zobrazovací metody, zejména MRI s kontrastem. CT je často prvním dostupným zobrazovacím zařízením, na zobrazení nádoru není dostatečně senzitivní, ale adekvátně zobrazí případné intrakraniální krvácení. Vyšetření hladin hypofyzárních hormonů a další endokrinologické testy odhalí nádorovou hypersekreci/snížení hypofyzárních funkcí. V případě komprimace chiasmatu poruchu zorného pole vyšetříme perimetrem.

## Léčba

### Operační přístupy

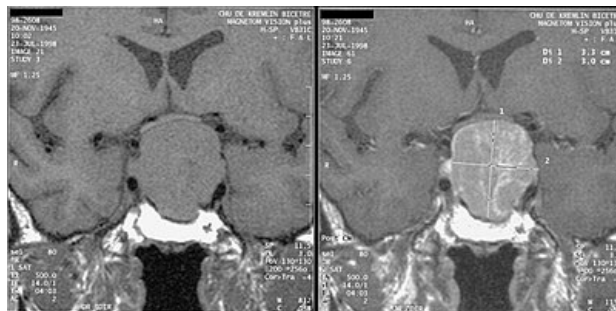
 *Podrobnější informace naleznete na stránce [Operační přístupy k mozku a míše](#).*

Chirurgická intervence je indikována v případech symptomatických a expanzivních tumorů. Pro resekce adenomů hypofýzy existují dva přístupy:

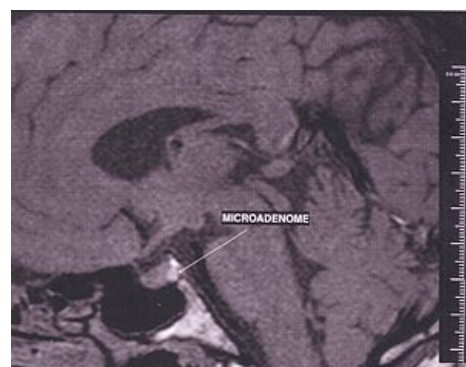
1. **Transsfenoidální přístup** – nejčastější, operační přístup vede skrze nosní dutinu, dále přes sinus sphenoidalis na dno tureckého sedla přímo k adenomu. Dělá se endoskopicky, jedná se o minimálně invazivní přístup, velmi šetrný s excelentními kosmetickými výsledky.
2. **Transkraniální přístup** – provádí se pod frontálním lalokem mozku k tureckému sedlu, používá se jen u expanzivních nádorů podél baze, šířících se laterálně směrem do přední jámy daleko mimo osu transsfenoidálního přístupu.

### Léková terapie

- Pooperačně je nutné zajistit **substituční hormonální terapii**:
  - **Hydrokortizon** – hormon kůry nadledvin, po operaci předpokládáme dočasně nedostatečnou sekreci



MRI: makroadenom hypofýzy (komprimace chiasma opticum)



Mikroadenom hypofýzy

ACTH, nepodání substituce ohrožuje život!

- **Antidiuretický hormon** (ADH) – ve formě kapek, podáváme, pokud se rozvine diabetes insipidus, při specifické hmotnosti moči pod 1005 g/l aplikujeme 2 kapky ADH do nosní dutiny.

- O dlouhodobé substituci rozhodne endokrinolog, snahou neurochirurga je zachovat zdravou tkáň hypofýzy.

## Odkazy

### Související články

- Hypofýza
- Nádory CNS
- Kraniopharyngeom
- Vyšetření funkce hypofýzy

### Použitá literatura

- SAMEŠ, M, et al. *Neurochirurgie*. 1. vydání. Praha : Jessenius Maxdorf, 2005. ISBN 80-7345-072-0.