

Adamsův-Stokesův syndrom

Adamsův-Stokesův syndrom se projeví jako náhlá ztráta vědomí pro snížené zásobení mozku krví (synkopa) v důsledku poruchy srdečního výdeje způsobené závažnou srdeční arytmií. Během bezvědomí se typicky objevují **svalové záškuby až křeče**.

Záchvatu předchází pocit slabosti, bledost, někdy pocit zástavy pulzace, bezvědomí trvá většinou okolo 30 sekund a během následného znovunabytí vědomí se objevuje tachykardie, flush a pocit horka v důsledku **hypoxické vazodilatace periferie**. Nesouvisí s polohou těla, nepředchází aura.

Na EKG můžeme během záchvatu najít asystolii či komorovou fibrilaci. Příčinami bývají často **blokády** (AV blokáda III. stupně), **komorová fibrilace**, **asystolie** či **Leneg-Levův syndrom** (*získaná kompletní srdeční blokáda na podkladě idiopatické fibrózy a kalcifikace převodního systému srdečního*). Řešením je zavedení **pacemakeru**. Bez léčby je 50% pravděpodobnost úmrtí během jednoho roku od prvního záchvatu.

Odkazy

Související články

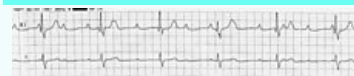
- Synkopa
- Arytmie
- Převodní systém srdeční

Použitá literatura

- VOKURKA, Martin a Jan HUGO, et al. *Velký lékařský slovník*. 7. vydání. Praha : Maxdorf, 2007. 1084 s. ISBN 978-80-7345-130-1.
- O'ROURKE, R A. Clinical cardiology: the stokes-adams syndrome-definition and etiology; mechanisms and treatment. *Calif Med* [online]. 1972, vol. 117, no. 1, s. 96-9, dostupné také z <<https://www.ncbi.nlm.nih.gov/pmc/articles/PMC1518479/?tool=pubmed>>. ISSN 0008-1264.

Adamsův-Stokesův syndrom

Adams-Stokes syndrome

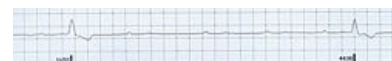

EKG - AV blok III. stupně

Rizikové faktory komorová asystolie, fibrilace síní

Klasifikace a odkazy

MKN	I45.9 (https://mkn10.uzis.cz/prohlizec/I45.9)
MeSH ID	D000219 (https://www.medvik.cz/bmc/link.do?id=D000219)
OMIM	113900 (https://omim.org/entry/113900)



EKG - 4,4 s. dlouhá asystolie při AV bloku III. st.