

Útvary za laterálním kotníkem

Prostor za laterálním kotníkem ohraničují **retinaculum musculorum fibularium superius et inferius** (laterálně), **malleolus lateralis** (ventrálně) a **tuber calcanei** (dorzálně).

Povrchově přes obě retinakula zde probíhá **v. saphena parva** a **n. suralis**, v hloubce pod retinakuly **šlachy m. fibularis longus et brevis** ve společné šlachové pochvě.

Pro snadné zapamatování se používá mnemotechnická pomůcka **SAPASUFI** – vena **S**aphena **P**arva, nervus **S**uralis a šlachy musculus **F**ibularis longus et brevis.

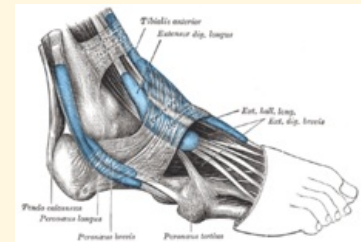
Související články

- Útvary za mediálním kotníkem
- Útvary před mediálním kotníkem
- Mnemotechnické pomůcky do anatomie

Použitá literatura

- ČIHÁK, Radomír. *Anatomie 1*. 2. vydání. Praha : Grada Publishing, a. s., 2008. 516 s. ISBN 80-7169-970-5.
- GRIM, Miloš a Rastislav DRUGA, et al. *Základy anatomie, 5. Anatomie krajiny těla*. 1. vydání. Praha : Galén, 2008. 119 s. ISBN 978-80-7262-179-8.

Útvary za laterálním kotníkem



Laterální kotník

Ohraničení retinaculum

laterálně musculorum
fibularium superius
et inferius

Ohraničení tuber calcanei
dorzálně

Ohraničení malleolus lateralis
ventrálně

Obsah v. saphena parva, n.
suralis, šlachy m.
fibularis longus et
brevis

pomůcka SAPASUFI